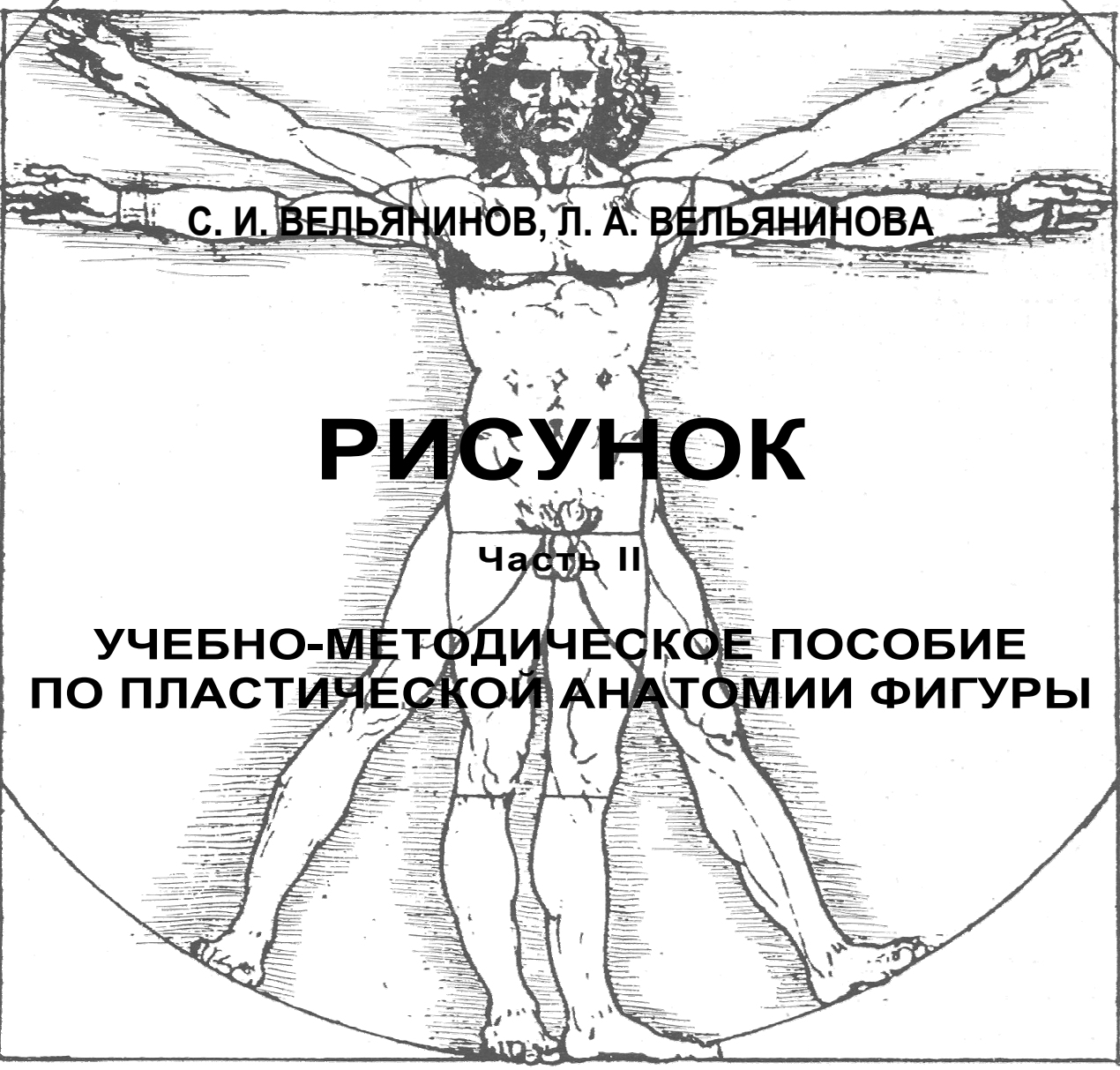

Handwritten text in a cursive script, likely a preface or introduction, located at the top of the page.



С. И. ВЕЛЬЯНИНОВ, Л. А. ВЕЛЬЯНИНОВА

РИСУНОК

Часть II

УЧЕБНО-МЕТОДИЧЕСКОЕ ПОСОБИЕ
ПО ПЛАСТИЧЕСКОЙ АНАТОМИИ ФИГУРЫ

Handwritten text in a cursive script, likely a preface or introduction, located at the bottom of the page.

Гомель 2008
МИНИСТЕРСТВО ОБРАЗОВАНИЯ РЕПУБЛИКИ БЕЛАРУСЬ

Handwritten signature or mark in the bottom right corner.

УЧРЕЖДЕНИЕ ОБРАЗОВАНИЯ
«БЕЛОРУССКИЙ ГОСУДАРСТВЕННЫЙ УНИВЕРСИТЕТ ТРАНСПОРТА»

Кафедра «Графика»

С. И. ВЕЛЬЯНИНОВ, Л. А. ВЕЛЬЯНИНОВА

РИСУНОК

Часть II

УЧЕБНО-МЕТОДИЧЕСКОЕ ПОСОБИЕ
ПО ПЛАСТИЧЕСКОЙ АНАТОМИИ ФИГУРЫ

*Одобрено методической комиссией факультета
«Промышленное и гражданское строительство»*

Гомель 2008

УДК 75 (075.8)
ББК 85.14
В28

Р е ц е н з е н т – зав. кафедрой «Архитектура промышленных и гражданских сооружений» доктор архитектуры, профессор *И. Г. Малков* (УО «БелГУТ»).

Вельянинов, С. И.

В28 Рисунок : учеб.-метод. пособие по пластической анатомии фигуры / С. И. Вельянинов, Л. А. Вельянинова; М-во образования Респ. Беларусь, Белорус. гос. ун-т трансп. – Гомель: БелГУТ, 2008. – 117 с.
ISBN 978-985-468-273-0

В краткой форме изложены необходимые сведения по пластической анатомии фигуры человека. Наглядно проиллюстрированы поверхностно расположенные мышцы тела человека, без знания которых невозможно достоверное выполнение рисунка фигуры человека. Приведена информация о различных методах и приемах ведения работы.

Предназначено для студентов 2 курса специальности Т.11.15.00 «Архитектура».

УДК 75 (075.8)
ББК 85.14

ISBN 978-985-468-273-0

© Вельянинов С. И., Вельянинова Л. А., 2007
© Оформление. УО «БелГУТ», 2007

ВВЕДЕНИЕ

Главная задача при обучении рисунку – научиться правильно видеть объемную форму предмета и уметь последовательно изображать ее на плоскости листа бумаги.

Под **формой** следует понимать геометрическую сущность поверхности предмета, характеризующую его внешний вид. Всякий предмет или объект природы имеет определенную форму, и форма человеческого тела здесь не исключение. Следовательно, любой предмет есть форма, а форма подразумевает **объем**.

Эти два понятия – **форма** и **объем** – неразрывно взаимосвязаны, составляют единое целое и раздельно в природе не существуют. **Объем** предмета – это трехмерная величина, которая ограничена в пространстве различными по форме плоскостями (любые предметы имеют высоту, ширину и длину, даже в относительном их измерении). **Форма** любого предмета в своей основе понимается или рассматривается как его геометрическая сущность, его внешний вид или внешнее очертание. Это в равной степени относится и к живым формам, которые при всей сложности имеют в основе (схеме) скрытую геометрическую сущность. Так, например, форма туловища человека может быть представлена в виде нескольких геометрических форм: цилиндра, параллелепипеда или более приближенной к форме туловища уплощенной призмы. Однако четких выше перечисленных очертаний геометрические формы в туловище человека не имеют, так как в нем присутствуют углубления, выступы и другие отклонения, которые мешают неискушенному рисовальщику увидеть эти геометрические тела в живой форме.

Поэтому, анализируя форму предмета, как бы она ни была сложна на первый взгляд, прежде всего необходимо проникнуть в сущность ее внутреннего строения, не отвлекаясь на мелкие детали, мешающие понять геометрическую основу конструкции. Это позволит получить более полную информацию о предмете и осознанно выполнить рисунок. Только после такого осмысления формы можно приступать к решению изобразительных задач и свободно, уверенно рисовать как с натуры, так и по воображению, что чрезвычайно важно для профессиональной деятельности будущих архитекторов.

1 СТРОЕНИЕ СКЕЛЕТА ЧЕЛОВЕКА

Тело человека представляет собой сложно построенный организм, в котором все отдельные образования тесно связаны между собой и объединены в неразрывное целое. При анатомическом изучении человеческого тела его лучше разделять на части. Это необходимо для того, чтобы в дальнейшем на основании изучения отдельных частей получить ясное представление о строении всего организма в целом.

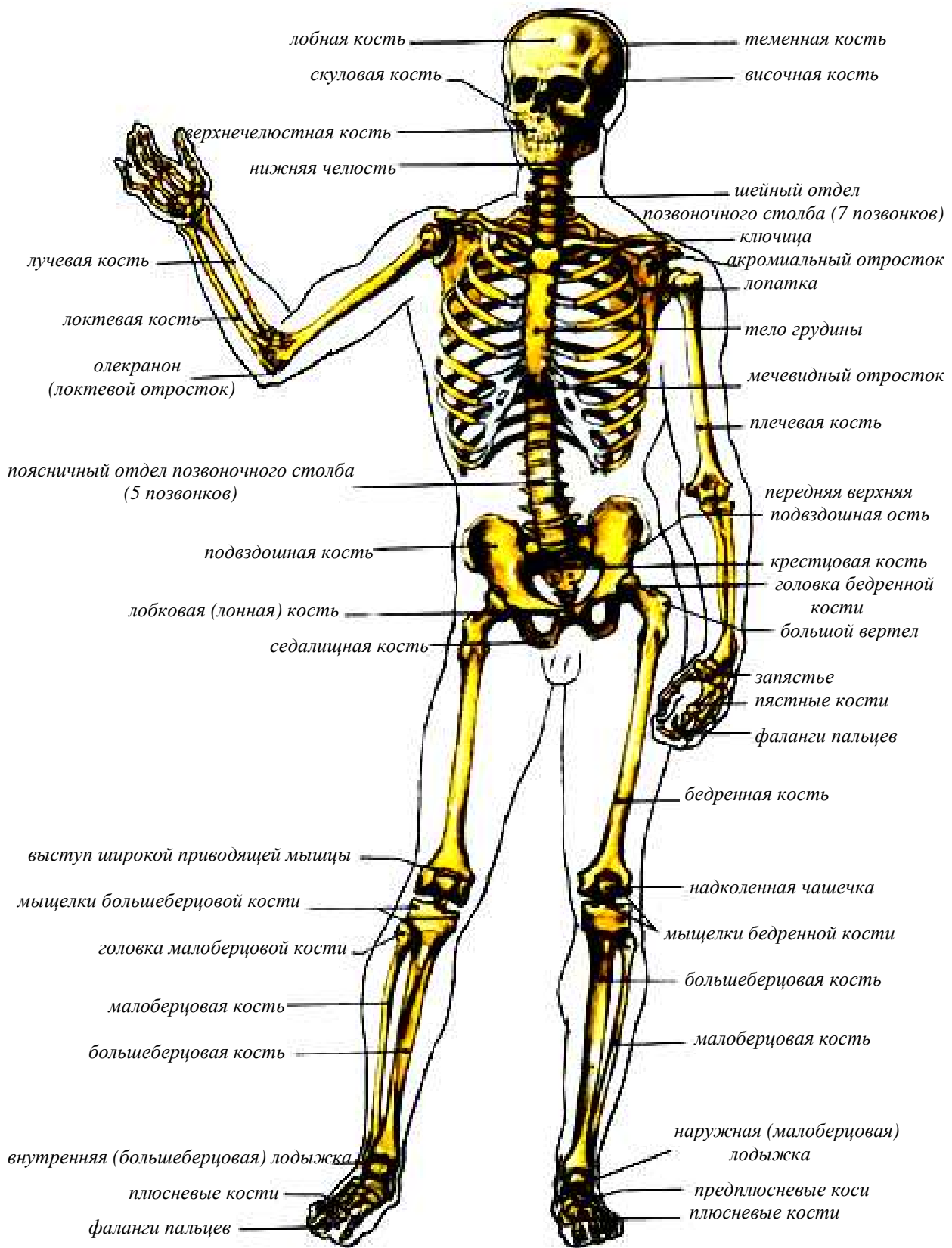


Рисунок 1 – Скелет человека, вид спереди

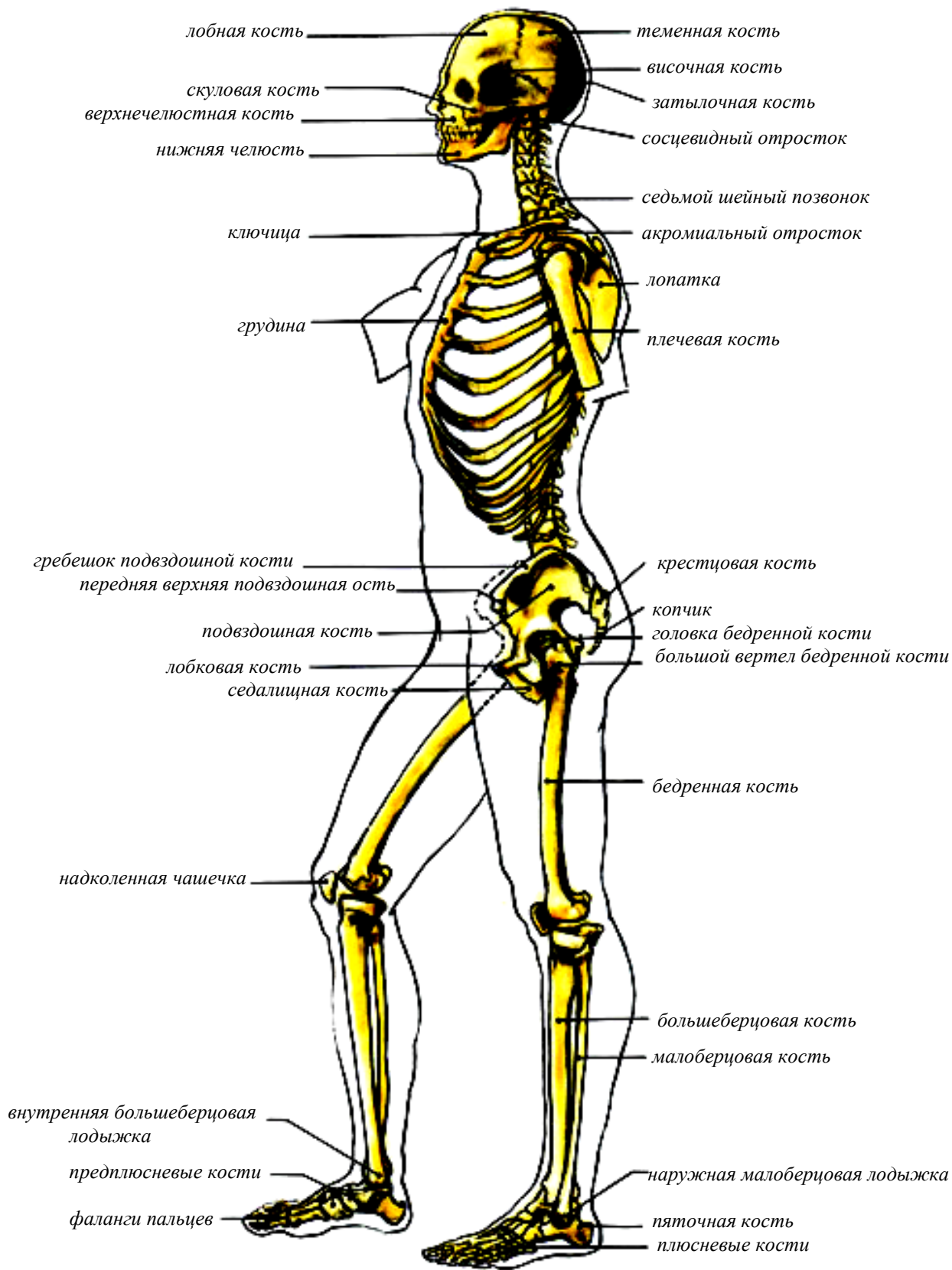


Рисунок 2 – Скелет человека, вид сбоку

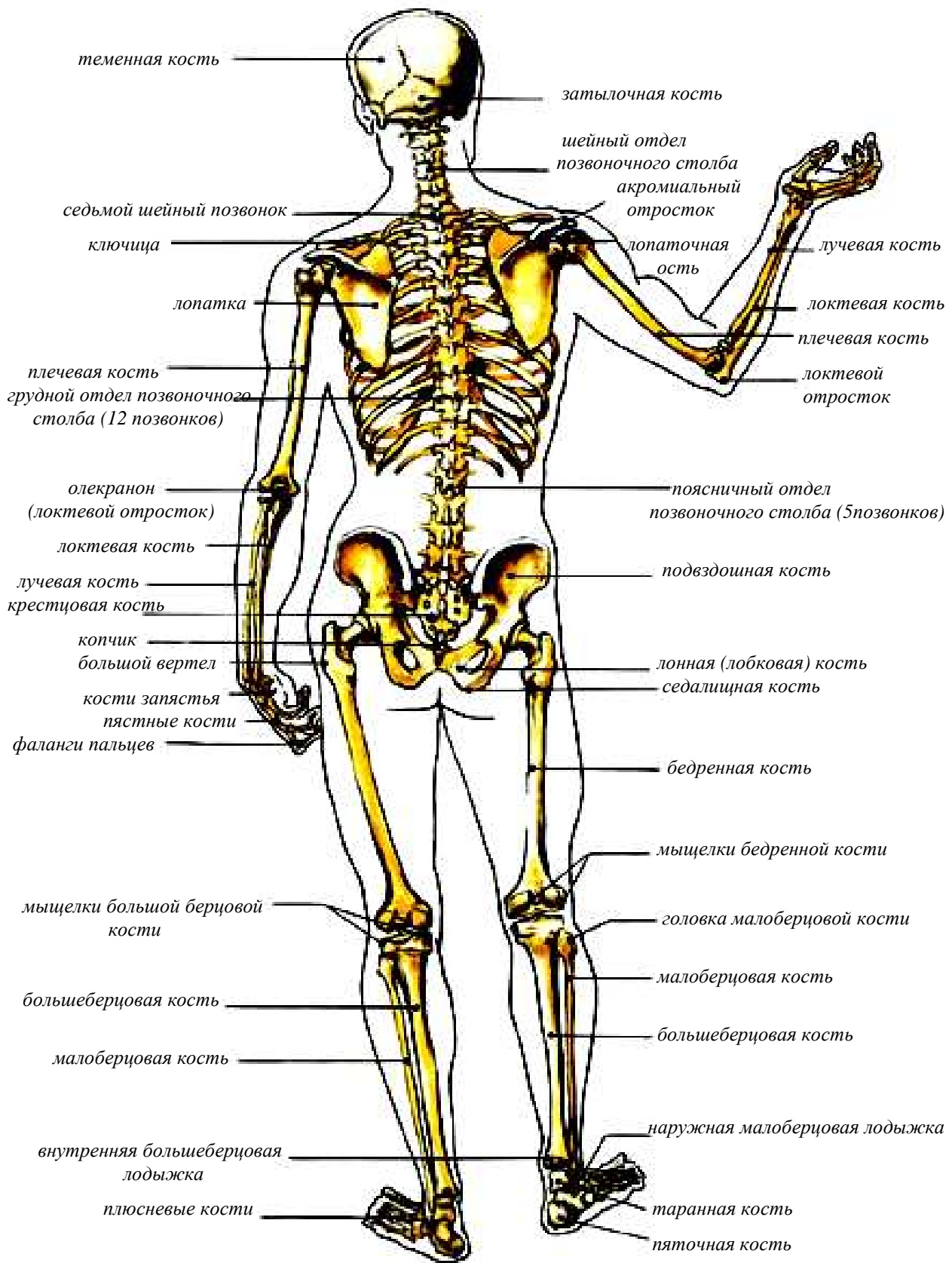


Рисунок 3 – Скелет человека, вид сзади

Организм человека обычно подразделяют на системы: **костную, мышечную, сосудистую, нервную** и др.

Твердую основу тела составляет его **скелет**, к которому относятся кости и все их соединения, в частности **суставы** (рисунки 1–3).

Прикрепляющиеся к костям мышцы при своем сокращении приводят в движение, как отдельные звенья скелета, так и весь скелет. Кроме того, мышцы могут удерживать кости в неподвижном состоянии. Так, например, когда человек стоит, сохранение вертикального положения тела возможно только при сокращении мышц, неподвижно закрепляющих кости в местах их соединения с другими костями. Форма отдельных мышц изменяется в зависимости от их состояния – сокращенного, расслабленного или растянутого.

Кости скелета, их соединения и мышцы составляют в общей сложности так называемый **двигательный аппарат** человеческого тела.

Особенности строения двигательного аппарата имеют первостепенное значение для всей внешней формы тела. Поэтому при изучении пластической анатомии человека большое внимание уделяется строению костей, их соединений, а также строению мышц. Сложность этого изучения возникает в связи с тем, что необходимо рассматривать тело человека не только в исходном, вертикальном положении покоя, но и в различных, сложных положениях, а также при выполнении человеком разнообразных движений.

Человеческое тело разделяют на **туловище, шею, голову** и парные **верхнюю и нижнюю конечности**. Кроме того, практикуется и более детальное подразделение тела. Так, например, у туловища различают его **грудной и брюшной отделы**. В каждом из этих отделов туловища выделяют **переднюю, боковую и заднюю** поверхности. То же разделение поверхностей принимается и в отношении других частей тела. Что касается головы, то здесь различают области, соответствующие **мозговому и лицевому черепу**, из которых первый образует вместилище для головного мозга, а второй является опорным образованием для верхних отделов дыхательного и пищеварительного аппаратов, а также для некоторых органов чувств, в частности для глаз и ушей.

Верхнюю конечность, руку, разделяют на **плечевой пояс**, или пояс **верхней конечности**, к которому относятся **лопатка и ключица**, и на **свободную верхнюю конечность**. К последней принадлежат **плечо, предплечье и кисть**.

Нижняя конечность, нога, подразделяется на **пояс нижней конечности** и на **свободную нижнюю конечность**, имеющую три отдела: **бедро, голень и стопу**.

Рассмотрение внешней формы человеческого тела и тех его внутренних образований, которые обуславливают эту форму, мы начинаем с туловища, а далее в последовательном порядке разберем шею, голову, руку и ногу.

2 СТРОЕНИЕ СКЕЛЕТА ТУЛОВИЩА

По своим размерам **туловище** составляет наиболее крупную часть тела. При анатомическом изучении туловища принято исходить из его вертикального положения в пространстве. Это положение, вообще присуще человеческому телу, и составляет один из его внешних признаков, отличающих человека от животного. Однако туловище может находиться не только в неподвижном вертикальном положении, но и производить движения вперед и назад, сгибание и разгибание, наклоны в правую и левую стороны, а кроме того, выполнять движения, которые можно назвать скручиванием и круговым движением туловища.

Форма туловища, так же как и форма конечностей, развивалась в соответствии с функциями человека. В этом можно убедиться при внимательном изучении строения фигуры человека. К скелету туловища относятся **позвоночный столб и грудная клетка**.

СКЕЛЕТ ПОЗВОНОЧНОГО СТОЛБА

Позвоночный столб находится в спинной области туловища и по своей длине, составляет примерно две пятых длины всей фигуры человека. Он состоит из семи **шейных**, двенадцати **грудных**, пяти **поясничных**, пяти **крестцовых** и нескольких, обычно четырех, **копчиковых** позвонков (рисунок 4).

Позвонки

У каждого позвонка различают **тело**, **дугу**, замыкающую сзади позвоночное отверстие, и **отростки**, отходящие от дуги. Из этих семи отростков непарным является отросток, направленный назад и носящий название **остистого** отростка, а парными – два поперечных отростка, правый и левый, и суставные отростки – два верхних и два нижних. Все позвонки, кроме крестцовых, подвижны, благодаря чему туловищем можно производить самые разнообразные движения.

Наиболее массивной частью каждого позвонка является его передний отдел, то есть тело, которое в основном и выдерживает давление тяжести вышележащих частей организма. Только первый шейный позвонок, **атлант**, не имеет тела, вместо него он имеет переднюю дугу. Тела позвонков, составляющих шейный, грудной и поясничной отделы позвоночника, постепенно к низу позвоночного столба увеличиваются в размерах.

Крестец

Крестцовые же позвонки, срастаясь между собой, образуют массивную сужающуюся к низу кость, **крестец**, который является опорой для выше расположенной части позвоночного столба (рисунок 4). Крестец является самой широкой и самой прочной костью позвоночника. К

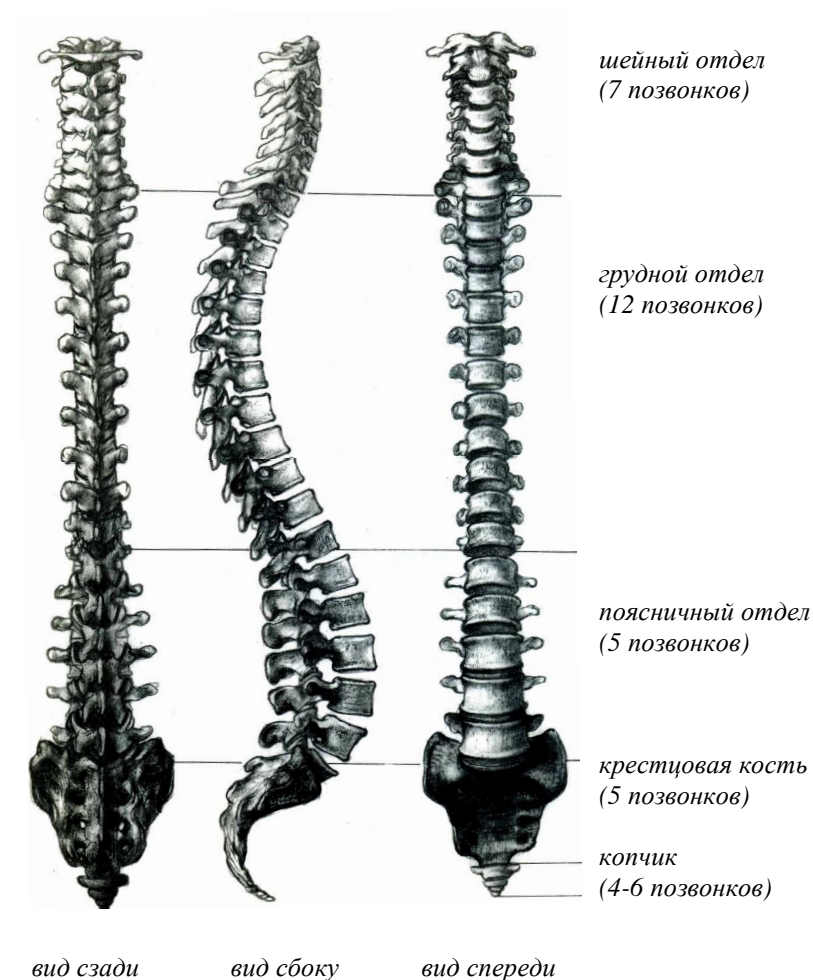


Рисунок 4 – Позвоночный столб

крестцу присоединяется **копчик**, представляющий собой остаток от хвостовых позвонков отдаленнейших предков человека. Общая форма позвоночного столба, если его рассматривать спереди, напоминает две обращенные друг к другу основания пирамиды. Верхняя пирамида состоит из двадцати четырех позвонков – шейных, грудных и поясничных, нижняя – из девяти позвонков крестца и копчика.

Межпозвоночные диски

Между телами позвонков находятся *межпозвоночные диски*. Каждый диск представляет собой прослойку из *волокнистого хряща*, в центре которой находится так называемое *студенистое ядро*. Эти прослойки способствуют увеличению рессорных свойств позвоночного столба. Выступающие сзади на позвонках острые отростки, хорошо видны под кожей в согнутом положении туловища, на разных позвонках отростки выражены не одинаково. Более других выступает остистый отросток, принадлежащий седьмому шейному позвонку. Остистые отростки остальных позвонков в большей или меньшей мере бывают видны под кожей и легко прощупываются, позволяя судить о форме всего позвоночного столба. Эта форма имеет в пластической анатомии большое значение.

Изгибы позвоночника

Позвоночный столб не является прямым образованием, а на всем протяжении имеет изгибы, обращенные вперед, назад и в стороны. Изгибы шейного и поясничного отделов позвоночника обращены вперед, а грудного и крестцово-копчикового – назад. Первые носят название шейного и поясничного *лордозов*, а вторые – грудного и крестцово-копчикового *кифозов* (рисунок 4). Небольшие боковые изгибы (сколиозы) зависят от неравномерного развития мышц правой и левой половины тела, неодинаковой длины ног, а также от привычного положения и некоторых других причин. При движениях тела изгибы позвоночного столба изменяются. В частности, при наклоне туловища вперед увеличивается грудной и уменьшается шейный и поясничный изгибы. При разгибании туловища наблюдается обратное явление: шейный и поясничный изгибы увеличиваются, а грудной уменьшается. При наклонах туловища в стороны соответственно изменяется направление линий остистых отростков. Однако это изменение происходит неравномерно. В одних частях позвоночного столба линии остистых отростков получают больший изгиб, в других – значительно меньший. Наименьшему изменению подвергается линия остистых отростков в области средних грудных позвонков – от третьего до седьмого. Больше всего смещаются шейные, нижние грудные и верхние поясничные позвонки.

Изображая человеческую фигуру сзади, нужно внимательно рассмотреть и изучить линию, по которой располагаются остистые отростки позвоночного столба, имеющую, как уже упоминалось, большое пластическое значение.

СКЕЛЕТ ГРУДНОЙ КЛЕТКИ

Важную роль для формы туловища играет **грудная клетка** со всеми особенностями ее строения. В состав грудной клетки входят: **грудина, двенадцать грудных позвонков и двенадцать пар ребер** (рисунок 5).

Грудина

Грудина представляет собой плоскую кость, которая подразделяется на три части – *рукоятку, тело* и *мечевидный отросток* (рисунок 5). Между рукояткой и телом грудины образуется угол, носящий название *грудного угла*. Иногда этот угол сильно выдается вперед, а иногда бывает полностью сглажен. На уровне соединения рукоятки грудины с ее телом к грудине прикрепляется второе ребро, которое также нередко обозначается под кожей. Верхний край рукоятки имеет вырезку, носящую название *яремной вырезки*. Эта вырезка, ограниченная справа и слева мышцами, образует *яремную ямку*, характерную для формы шеи. Она всегда отчетливо видна под кожей и хорошо прощупывается.

Тело, рукоятка и нередко выступающий вперед мечевидный отросток грудины находится непосредственно под кожей.

Редра

Каждое ребро состоит из *реберной кости* и *реберного хряща*. Верхние семь пар ребер прикрепляются непосредственно к грудине и носят название *истинных ребер*. Нижние же пять пар до грудины не доходят и называются *ложными ребрами* (рисунок 5). Эти ребра соединяются между собой и с грудиной хрящами.

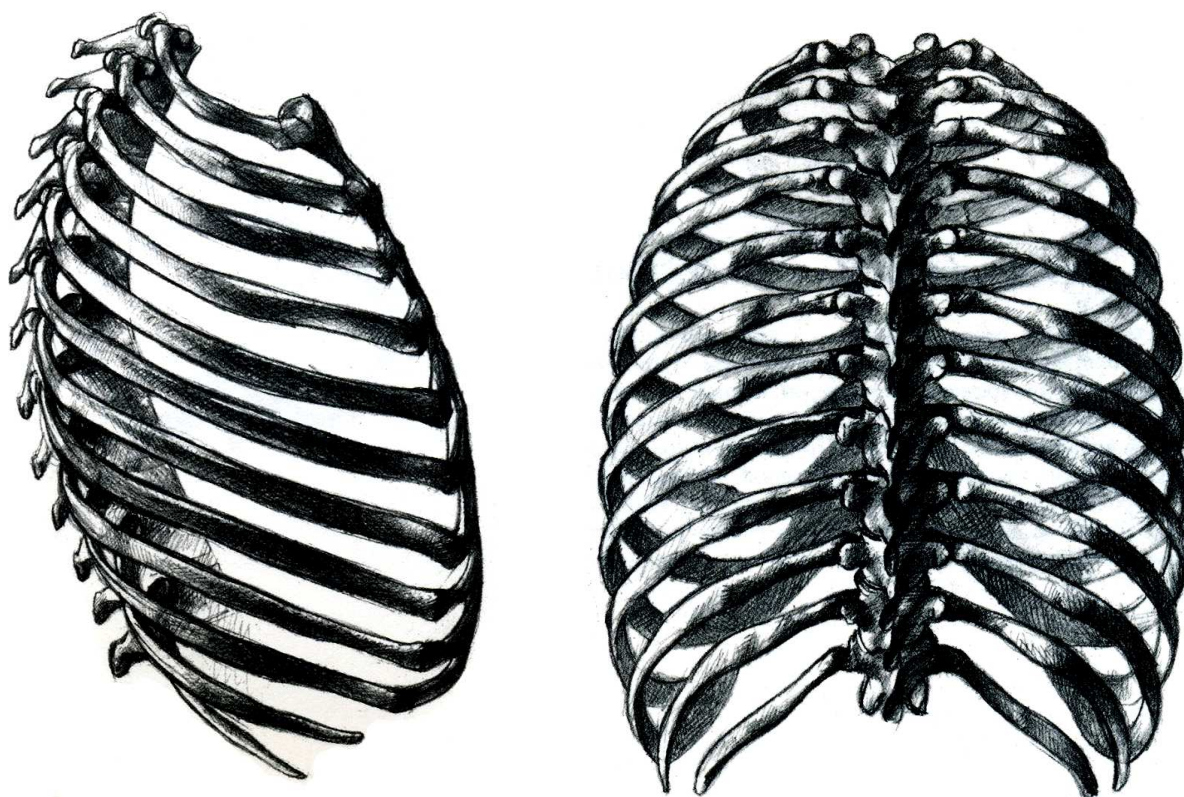
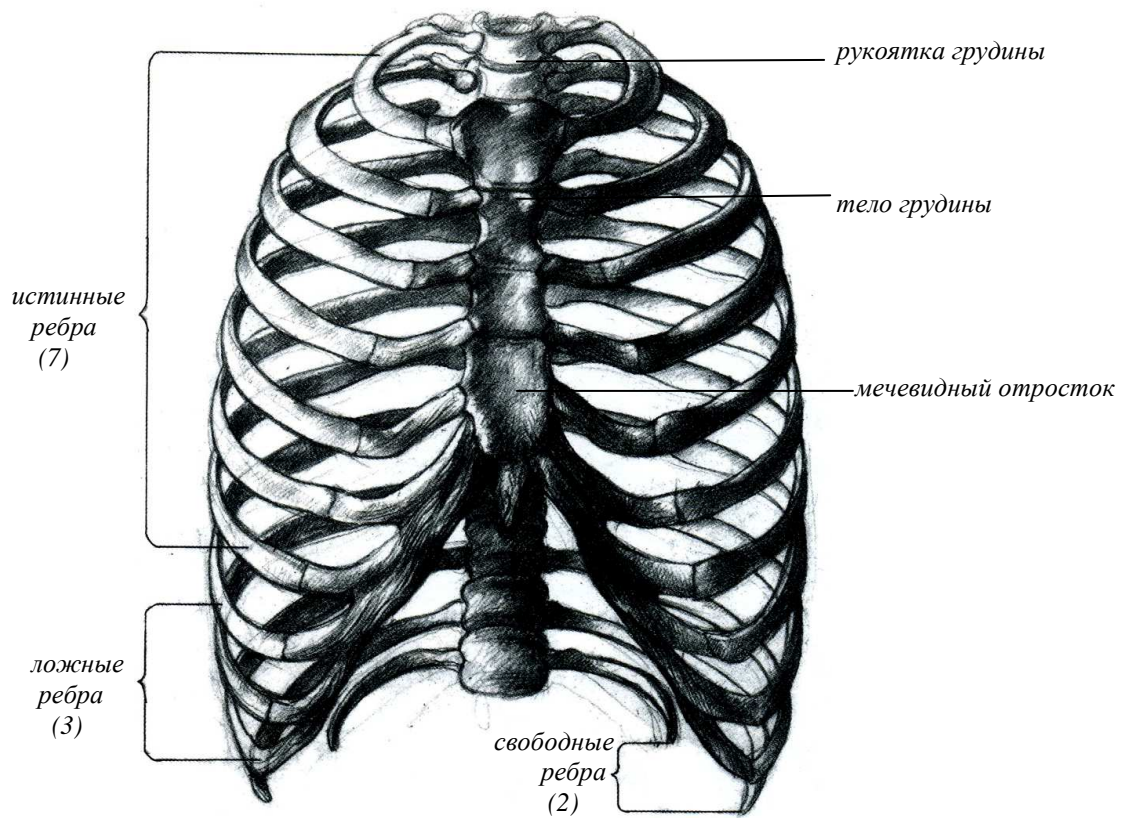


Рисунок 5 – Грудная клетка

Три ложных ребра, восьмое, девятое и десятое, прикрепляются своими хрящами к хрящам выше расположенных ребер. Самые нижние два ребра, одиннадцатое и двенадцатое не соединяются с выше расположенными ребрами; их передние концы лежат свободно среди мышц брюшного пресса. Передние концы нижних ребер (начиная с седьмого) образуют так называемую **реберную дугу**. Край реберной дуги выступает под кожей и особенно хорошо виден при глубоком вдохе. Угол между правой и левой реберными дугами именуется **надчревным углом**. Этот угол у разных людей построен неодинаково, в одних случаях он острый, а в других – тупой. Такой тупой угол или даже дугу вместо угла можно наблюдать в скульптурах античных ваятелей.

При вдохе верхние ребра поднимаются, нижние – опускаются и, кроме того, расходятся в стороны. При выдохе происходит обратное явление. Грудная клетка в целом имеет бочкообразную, слегка уплощенную форму, иногда более цилиндрическую, иногда более коническую. Общий вид грудной клетки у разных людей неодинаков. У одних она может быть сравнительно короткой и широкой, а у других – длинной и узкой. Существенные отличия имеет грудная клетка в зависимости от возраста. У новорожденных она по своей форме несколько напоминает усеченный конус, а ее сагиттальный (в направлении спереди назад) и поперечный размеры приблизительно одинаковы. С возрастом происходит уплощение грудной клетки.

3 СТРОЕНИЕ СКЕЛЕТА ВЕРХНИХ КОНЕЧНОСТЕЙ

Большое значение для пластики туловища имеют кости, относящиеся к поясу верхних конечностей. Верхняя конечность состоит из четырех частей, а именно: области **плечевого пояса, верхнего отдела верхних конечностей** (плечо), **нижнего отдела верхних конечностей** (предплечье) и **кисти**.

СКЕЛЕТ ПЛЕЧЕВОГО ПОЯСА

Плечевой пояс принадлежит скелету верхней конечности, однако он тесно связан с туловищем, форма которого обуславливается в значительной мере положением **ключицы** и **лопатки**, входящими в состав плечевого пояса. С помощью этих двух костей рука прикрепляется к туловищу. Суставная поверхность ключицы соединена с суставом лопатки.

Лопатка

Самой важной костью плечевого пояса является лопатка (рисунки 6, 8). Она лежит на задней и отчасти боковой поверхности грудной клетки, среди мышц, которыми прикрепляются к позвоночному столбу и грудной клетке. Лопатка имеет треугольную форму, соответственно можно различить три края лопатки – **верхний, позвоночный** и **подмышечный**, и три ее угла – **наружный, внутренний** и **нижний**. Нижний угол лопатки при опущенных руках находится на уровне остистого отростка седьмого грудного позвонка и прилегает к восьмому ребру. По положению нижнего угла лопатки можно судить о положении всей лопатки. При поднимании рук кверху нижний угол лопатки отходит в наружную сторону.

Из образований лопатки, лежащих непосредственно под кожей и слабо прикрытых мягкими тканями, следует указать на ее **ость** и **плечевой отросток – акромион** (рисунок 6). Ость лопатки находится на задней поверхности этой кости, располагаясь на уровне остистого отростка третьего грудного позвонка. Ость делит заднюю поверхность лопатки на две ямки – **надостную** и **подостную**, в которых находятся одноименные мышцы. Продолжением ости лопатки в наружную сторону является хорошо прощупываемый акромион. Другим образованием лопатки, которое в некоторых случаях можно отчетливо определить на живой модели, является ее **клювовидный отросток**. Наружный угол лопатки имеет **суставную впадину**, которая участвует в образовании **плечевого сустава**.

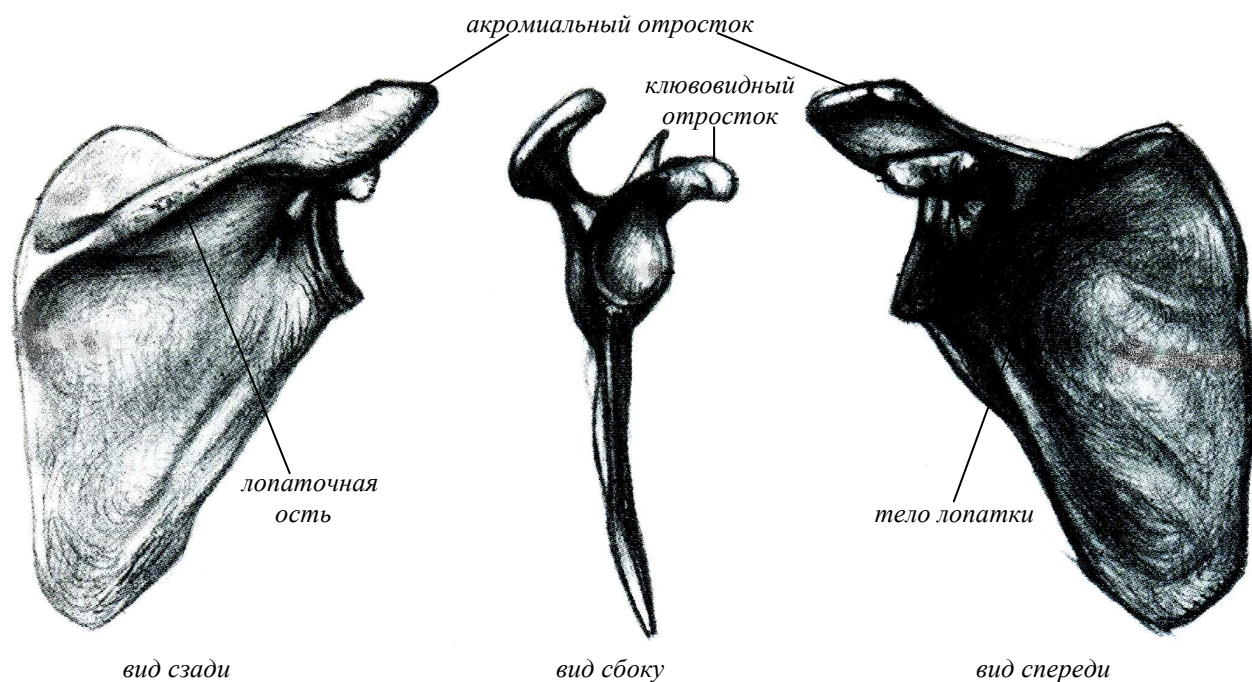


Рисунок 6 – Лопатка

От клювовидного отростка лопатки к ее плечевому отростку идет связка, образующая вместе с акромионом свод над плечевым суставом.

Лопатка обладает большой подвижностью и своими движениями значительно увеличивает подвижность всей руки.

Ключица

С **акромионом**, или плечевым отростком лопатки, сочленяется наружный, **акромиальный конец ключицы**. Эта кость лежит сверху грудной клетки, на передней поверхности туловища, непосредственно под кожей, и легко прощупывается. Внутренняя половина ключицы, находится ближе к груди, образует выпуклость, между тем как наружная половина ключицы вблизи лопатки вогнута. Во многих случаях она выступает настолько значительно, что ее положение можно четко определить при рассмотрении данного участка тела. Кость имеет изогнутую форму, напоминающую латинскую букву S (рисунок 7).

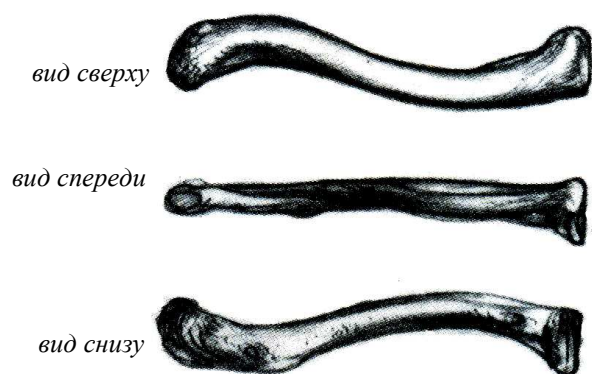


Рисунок 7 - Ключица

Обычно ключица лежит горизонтально. Однако у некоторых людей она занимает наклонное положение (покатые плечи), у других она немного приподнята. Кроме того, возможно несколько ассиметричное положение ключиц, при котором на одной стороне грудной клетки кость располагается иначе, чем на другой. Внутренний, грудинный, конец ключицы сочленяется с грудиной. Щель сустава, находящегося между грудиной и ключицей, легко прощупывается. Прощупывая ключицу по направлению к наружной стороне, можно найти ее

акромиальный, или плечевой, конец, который иногда несколько выдается над плечевым отростком лопатки. При движениях рук вверх, вперед, назад ключица также движется. В частности, при поднимании рук кверху она принимает наклонное положение. Ключица может выдвигаться своим наружным концом вперед, тогда она наиболее заметно выступает под кожей. Эта кость может смещаться назад и отчасти вниз, а, кроме того, может описывать своим наружным концом фигуру овальной формы.

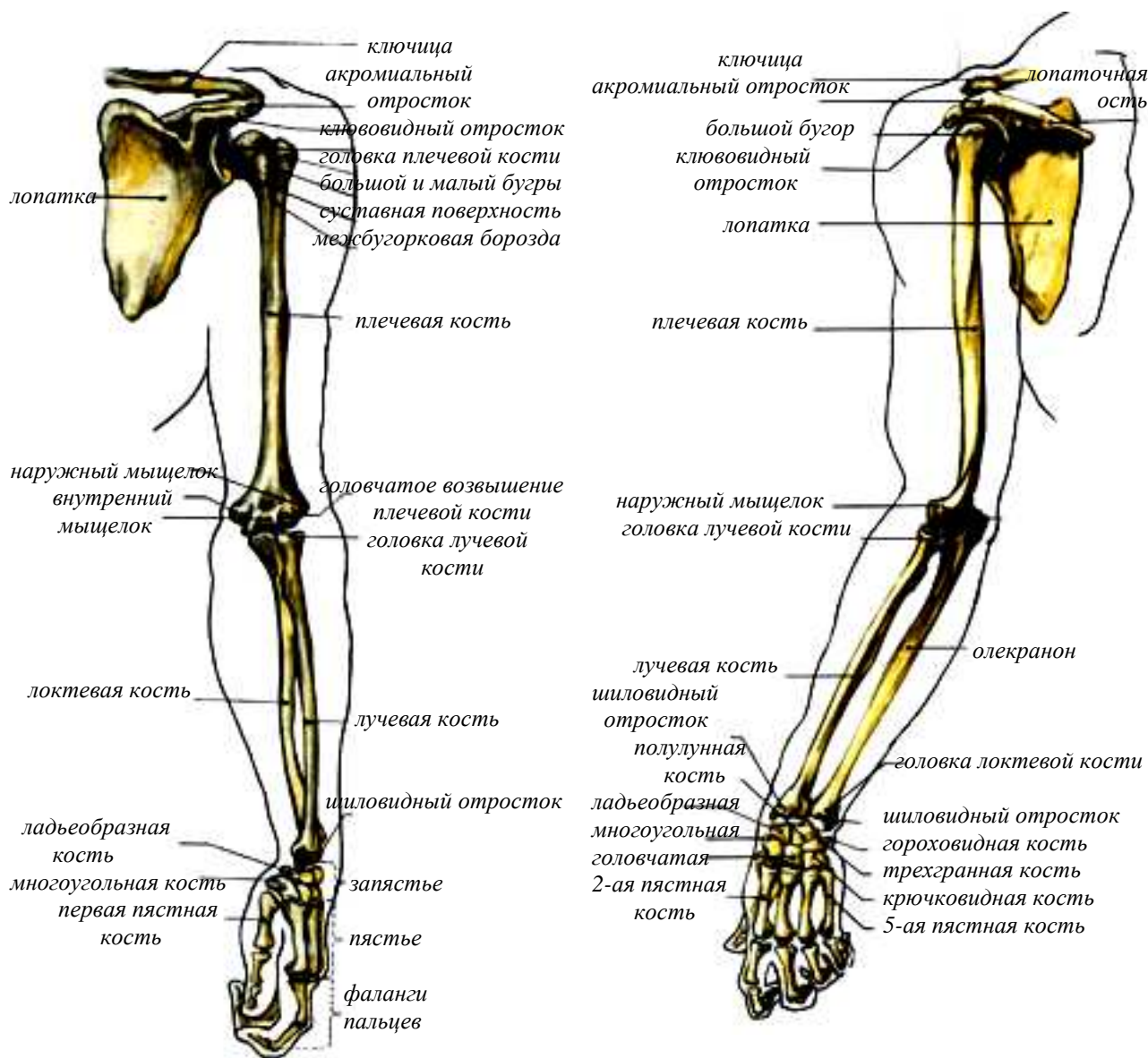


Рисунок 8 – Кости верхней конечности

Значение ключицы очень велико. Она способствует удержанию лопатки, в частности ее суставной впадины, в некотором отдалении от грудной клетки. Благодаря этому плечевой сустав у человека выносится в сторону от туловища, чем обеспечивается возможность большого размаха движений руки. При изображении грудного отдела туловища необходимо определить положение костей плечевого пояса. В первую очередь это касается положения ключицы, положения нижнего угла лопатки и ее ости.

СКЕЛЕТ ВЕРХНЕГО ОТДЕЛА ВЕРХНИХ КОНЕЧНОСТЕЙ

Внимательное изучение анатомического строения конечностей позволяет лучше понять и усвоить закономерную связь между внутренним и внешним строением форм конечностей, осознать их конструктивную и функциональную целесообразность. Вся **верхняя конечность** (свободная) делится на три участка: **плечо**, **предплечье** и **кисть** (рисунок 8).

Плечевая кость

Обычно в разговорной речи под плечом подразумевают область плечевого пояса и плечевого сустава. В анатомии плечом именуют отдел руки между плечевым и локтевым суставами (рисунки 8, 9). Скелет плеча образует **плечевая кость**, относящаяся к числу длинных, или трубчатых, костей. На ее верхнем конце находится **головка**. Эта головка вместе с суставной впадиной лопатки образует **плечевой сустав** шаровидной формы, обладающий большой подвижностью. С наружной стороны от головки находится шейка (анатомическая) и два **бугорка** – **большой** и **малый** (рисунок 8). Вниз от каждого бугорка идет **гребешок**.

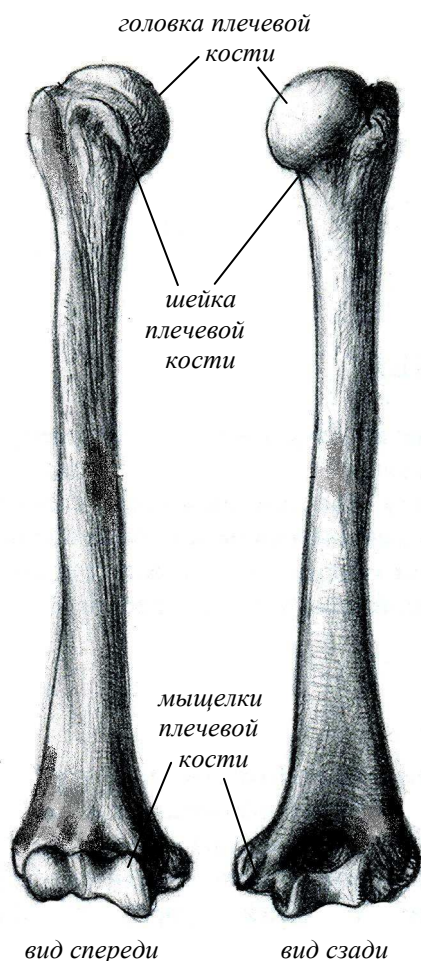


Рисунок 9 – Плечевая кость

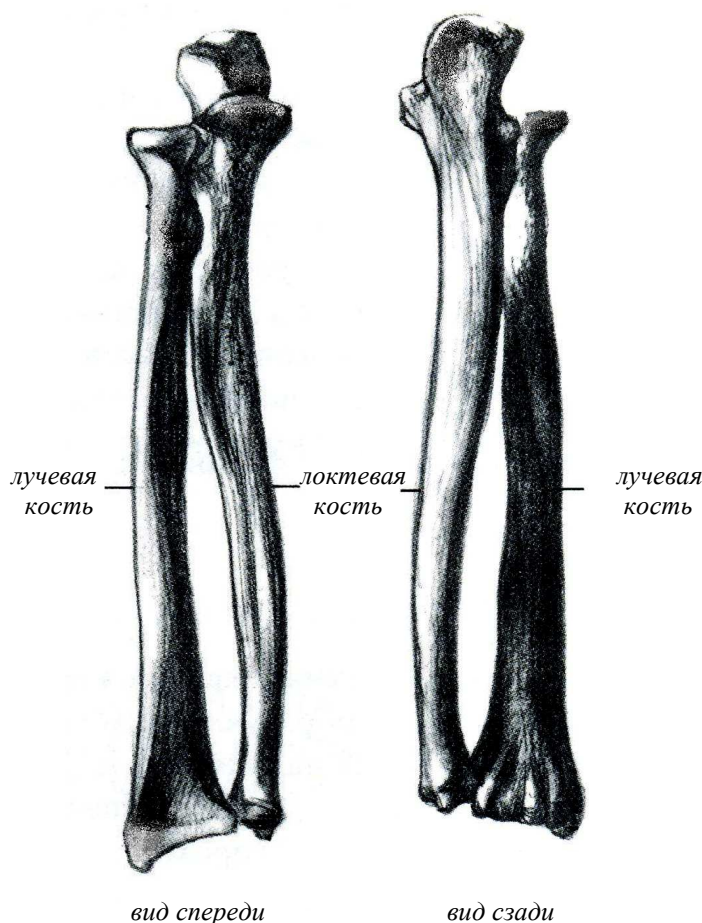


Рисунок 10 – Кости предплечья

Ниже бугорков плечевой кости последняя слегка суживается, образуя так называемую **хирургическую шейку**. Тело и верхний, проксимальный, конец плечевой кости покрыт мышцами. Нижний, дистальный, то есть более удаленный от туловища конец имеет выступы, которые лежат непосредственно под кожей и хорошо прощупываются. К этим

выступам принадлежат *внутренний* и *наружный надмыщелки* плечевой кости.

Локтевая и лучевая кости

На нижнем конце плечевой кости находятся суставные поверхности для сочленения с двумя костями предплечья – локтевой и лучевой (рисунок 10). Поверхность, сочленяющаяся с локтевой костью, называется *блоком плечевой кости*, а поверхность, с которой сочленяется лучевая кость, – *головчатым возвышением*.

Непосредственно над блоком спереди располагается *венечная ямка*, а сзади – *ямка локтевого отростка*. Исходным положением костей предплечья в анатомии считается такое положение, когда эти кости лежат параллельно одна другой (положение супинации). При этом кости предплечья образуют с плечевой костью, обращенный в наружную сторону тупой угол, что имеет значение для формы всей руки в целом. Этот угол сглаживается, когда лучевая кость располагается наискось по отношению к локтевой кости (положение пронации).

Локтевая кость, как и все другие длинные кости, имеет тело и два конца. С тыльной стороны эта кость хорошо прощупывается, так как на всем ее протяжении имеется узкая полоска, не покрытая мышцами и находящаяся непосредственно под кожей. Верхний конец этой кости имеет сзади *локтевой отросток* – *олекранон*. Когда рука согнута в *локтевом суставе*, этот отросток отчетливо выступает под кожей, образуя вершину угла между задней поверхностью предплечья. Когда рука выпрямлена в локтевом суставе, отросток уходит в локтевую ямку и поверхность руки становится более ровной. Впереди локтевого отростка находится *венечный отросток* локтевой кости, покрытый мышцами. Между этими двумя отростками имеется *полулунная вырезка*, сочленяющаяся с блоком плечевой кости.

В нижнем, дистальном, конце локтевой кости имеется утолщение – *головка*, которая хорошо видна под кожей и легко прощупывается. Эта головка оказывает существенное влияние на форму нижнего участка предплечья. От головки локтевой кости отходит вниз *шиловидный отросток*.

Лучевая кость располагается со стороны большого пальца. В образовании локтевого сустава она имеет меньшее значение, чем локтевая, но в образовании *лучезапястного сустава*, находящегося между предплечьем и кистью, эта кость имеет исключительно важное значение. На верхнем конце лучевой кости выступает головка, сочленяющаяся с головчатым возвышением плечевой кости; с внутренней стороны эта головка сочленяется с локтевой костью. Головку лучевой кости можно прощупать на задней поверхности руки, в области локтевого сустава, в образующейся здесь ямке.

Лучевая кость в верхнем отделе окружена мышцами. В своем нижнем отделе она лежит поверхностно и легко прощупывается. Здесь лучевая кость расширяется. Со стороны большого пальца, то есть с наружной стороны предплечья, лучевая кость имеет отросток, носящий название *шиловидного*. При повороте предплечья и кисти внутрь и наружу (пронация и супинация) лучевая кость движется, в то время как локтевая остается неподвижной.

СКЕЛЕТ НИЖНЕГО ОТДЕЛА ВЕРХНИХ КОНЕЧНОСТЕЙ

Нижний отдел верхней конечности представляет кисть. Кисть состоит из трех отделов: *запястья, пястья и фаланг пальцев* (рисунок 11).

Запястье

В образовании запястья участвуют восемь мелких костей, которые расположены в два ряда. Из них верхний ряд составляют *ладьевидная, полулунная, трехгранная и гороховидная* кости, в нижнем ряду, идя со стороны большого пальца к пятому пальцу, мы находим справа *большую*, а затем *малую многоугольные* кости, за которыми следуют *головчатая* и, наконец, *крючковатая* кости.

Верхний ряд костей запястья образует общую суставную поверхность овальной формы. Эти кости сочленяются с лучевой костью в лучезапястном суставе.

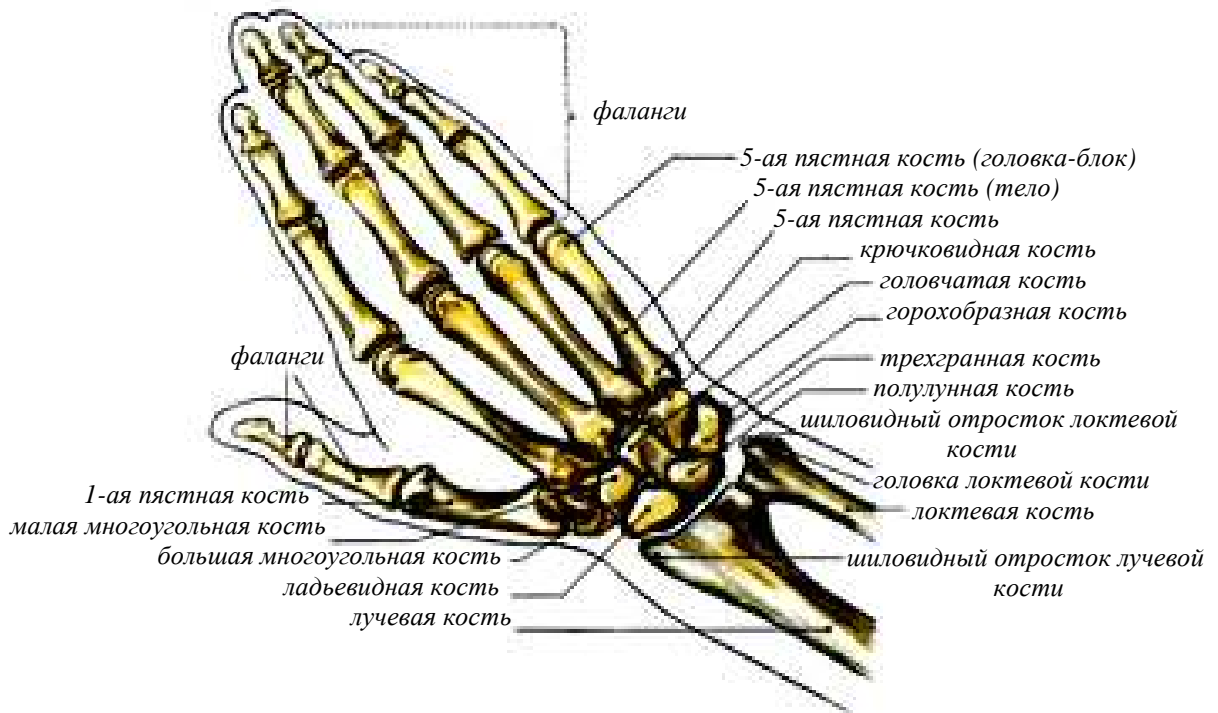
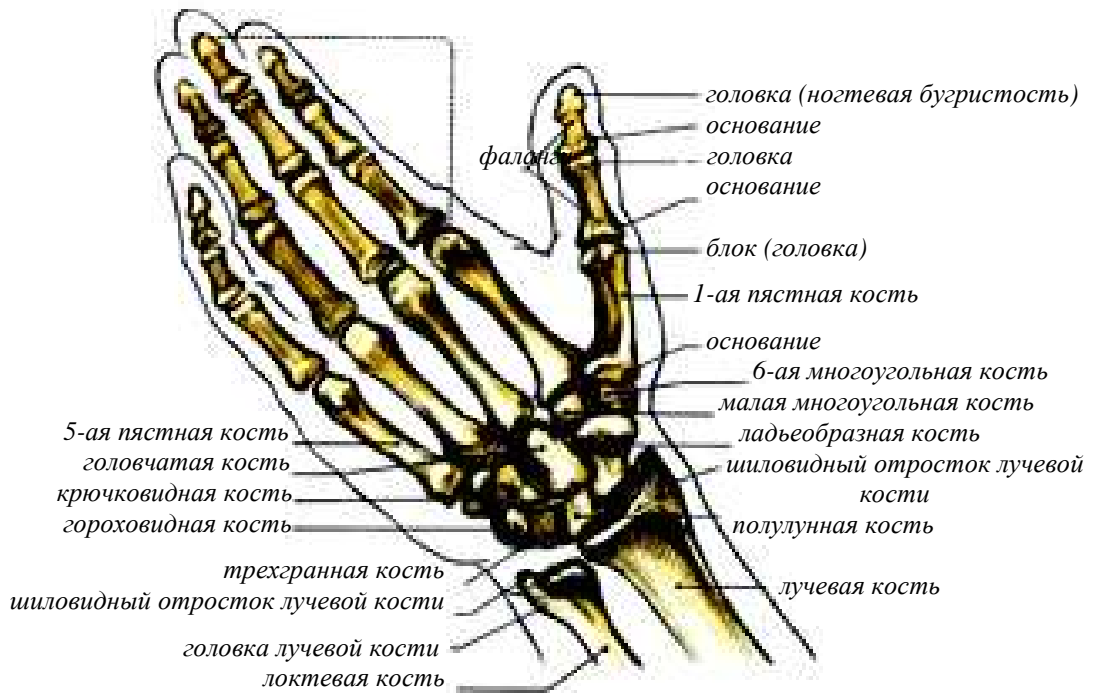

Рисунок 11 – Кости кисти

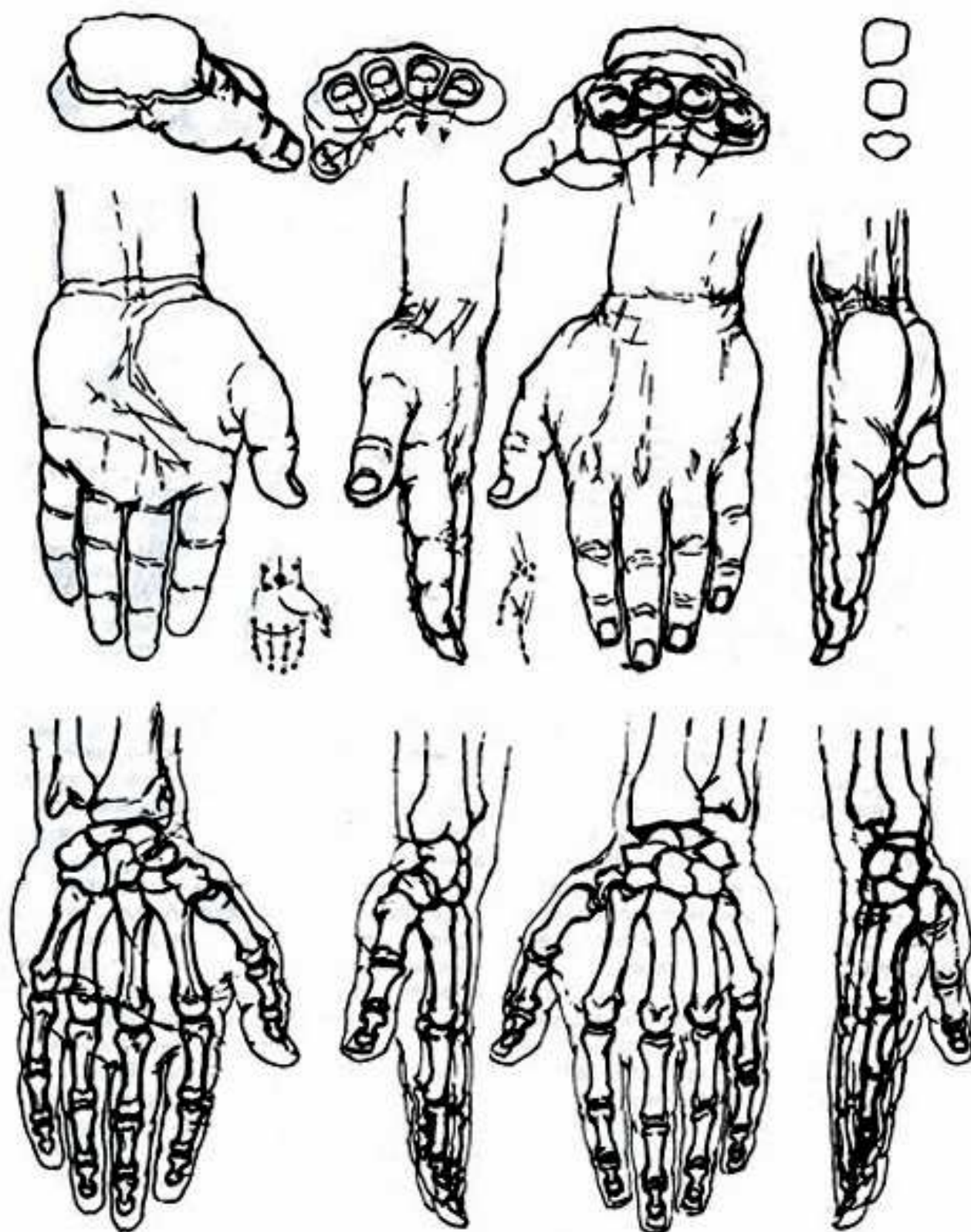


Рисунок 12 – Положение костей кисти в различных ракурсах

Нижний ряд костей имеет суставные поверхности, соответствующие пяти костям пясти. Центральной костью запястья является *головчатая* кость, расположенная в середине запястья. Эта кость имеет круглую, покрытую сверху хрящом головку.

Из всех остальных костей запястья легко прощупывается под кожей и имеет значение для формы кисти *гороховидная* кость, находящаяся на ладонной поверхности кисти со стороны пятого пальца.

Пясть

На всем своем протяжении под кожей с тыльной стороны кисти прощупывается *пять пястных костей*. При сгибании кисти в кулак *головки пястных костей* резко обозначаются под кожей. При изображении кисти следует обращать внимание на то, что головки пястных костей располагаются не по прямой линии, а несколько дугообразно.

Фаланги пальцев

Кости пальцев носят название *фаланг*. Первый палец имеет две фаланги – *основную* и *ногтевую*, а остальные пальцы – по три фаланги: *основную, среднюю* и *ногтевую*.

Наиболее длинным пальцем является средний, несколько короче его четвертый и еще короче второй палец (так называемая локтевая форма кисти). Иногда наблюдается иное соотношение в длине второго и четвертого пальцев, когда эти пальцы бывают одинаковой длины или же когда второй палец даже несколько длиннее четвертого (лучевая форма кисти). Длина пальцев зависит от длины фаланг.

Между пястью и основными фалангами находятся суставы шаровидной формы, которые позволяют производить различные движения – сгибание, разгибание, приведение, движение по кругу (рисунок 12). Особенность первого пальца заключается в возможности его противопоставления всем остальным пальцам. При сгибании пальцев резко обозначаются под кожей нижние, дистальные, концы основных и средних фаланг, имеющие поверхности, которые называются блоками.

Форма всей кисти в значительной мере зависит от особенностей строения ее скелета. Она может быть или более удлиненной и узкой, или же более короткой и широкой. В области лучезапястного сустава, в котором можно производить различные движения кистью – сгибание и разгибание, приведение и отведение, а также круговое движение, – кисть несколько сужается. Что касается самих пальцев, то их форма у разных людей неодинакова. Нередко в старческом возрасте в области суставов наблюдаются утолщения и бросающиеся в глаза неровности строения, которые обычно отсутствуют в среднем, а тем более в молодом возрасте.

4 СТРОЕНИЕ СКЕЛЕТА НИЖНИХ КОНЕЧНОСТЕЙ

Ноги человека выполняют функции опоры, передвижения и имеют пружинистый свод в ступне. Вся нижняя конечность подразделяется на **тазовый пояс**, образованный с каждой стороны тазовой костью, и **свободную нижнюю конечность**. Таз – основа скелета человека: он находится в середине человеческого тела, снизу к нему прикрепляются кости нижних конечностей, а сверху на него опирается позвоночный столб, несущий на себе голову, грудную клетку и плечевой пояс с верхними конечностями. Кости таза несут и передают на ноги тяжесть всей верхней части тела человека.

СТРОЕНИЕ ТАЗА

Исключительно большое значение в пластике человеческого тела имеет таз (рисунок 9). Узкий таз придает фигуре большую стройность, широкий – ее утяжеляет. При сильном наклоне таза вперед более выражен поясничный лордоз позвоночного столба. Наоборот,

при более горизонтально расположенном тазе этот изгиб позвоночника сглаживается. Например, таз больше наклонен вперед, когда человек стоит, чем когда он сидит. Вместе с этим и поясничный лордоз бывает резче выражен в первом случае, чем во втором. Большое значение для формы тела имеет отношение между его поперечными размерами в области плеч и области таза. Широкие плечи придают более мужественный вид всей фигуре. Таз состоит из четырех костей: двух **тазовых**, или **безымянных** (правой и левой), **крестца** и **копчика**.



Рисунок 13 – Строение таза

Тазовая кость

Эта кость относится к парным костям. Каждая из тазовых костей подразделяется на три кости: *подвздошную*, *лобковую* и *седалищную* (рисунок 13). Эти три части тазовой кости, соединяясь между собой, участвуют в образовании *вертлужной впадины*, которая служит для сочленения таза с головкой *бедренной* кости. Ряд образований таза располагается поверхностно и легко прощупывается под кожей. В первую очередь это касается *подвздошного гребня*. Прощупывая подвздошный гребень, мы доходим спереди до костного выступа, носящего название *передней верхней подвздошной ости*. Если идти по нему назад, то можно легко найти его окончание, которое представляет собой выступ, именуемый *задней верхней подвздошной остью*. Местоположение ости отчетливо видно, так как в области задней верхней подвздошной ости на теле имеется углубление, ямка, образующаяся в связи с тем, что в этом месте кожа, не имеет столь развитого подкожного жирового слоя, как на соседних прилегающих участках тела.

Из других образований тазовой кости необходимо обратить внимание на *крыло подвздошной кости*, входящее в состав так называемого *большого таза*, на *лобковый бугорок*, *запирающее отверстие* и на *седалищный бугор*. Также необходимо упомянуть о различиях строения таза у мужчин и у женщин. Эти различия очень существенны для характеристики внешней формы мужской и женской фигуры и в основном сводится к тому, что женский таз шире и ниже, чем мужской. **Крестец** и **копчик** относятся к нижнему отделу позвоночного столба.

СКЕЛЕТ ВЕРХНЕГО ОТДЕЛА НИЖНИХ КОНЕЧНОСТЕЙ

Нижние конечности подразделяются на три отдела: **бедро**, **голень** и **стопа**. Их основу составляют следующие кости: **бедренная кость** (бедро), **кости голени** (большая берцовая и малая берцовая кости) и **кости стопы**.

Бедро

Скелетом бедра является массивная бедренная кость, самая крупная кость человеческого тела и при стоячем положении она направлена от таза вниз и косо наружу. Эта кость относится к числу длинных, или трубчатых, костей (рисунок 14). На ней имеются два выступа на обоих концах, называемые проксимальным и дистальным. Средняя часть бедренной кости, ее так называемое тело несколько выгнуто вперед. На верхнем конце кости находится утолщение – *головка бедренной кости*, образующая вместе с вертлужной впадиной тазовой кости *тазобедренный сустав*. Между телом и головкой бедренная кость сужается. Эта часть кости называется *шейкой бедренной кости*, ось которой образует с телом кости угол приблизительно в 45° .

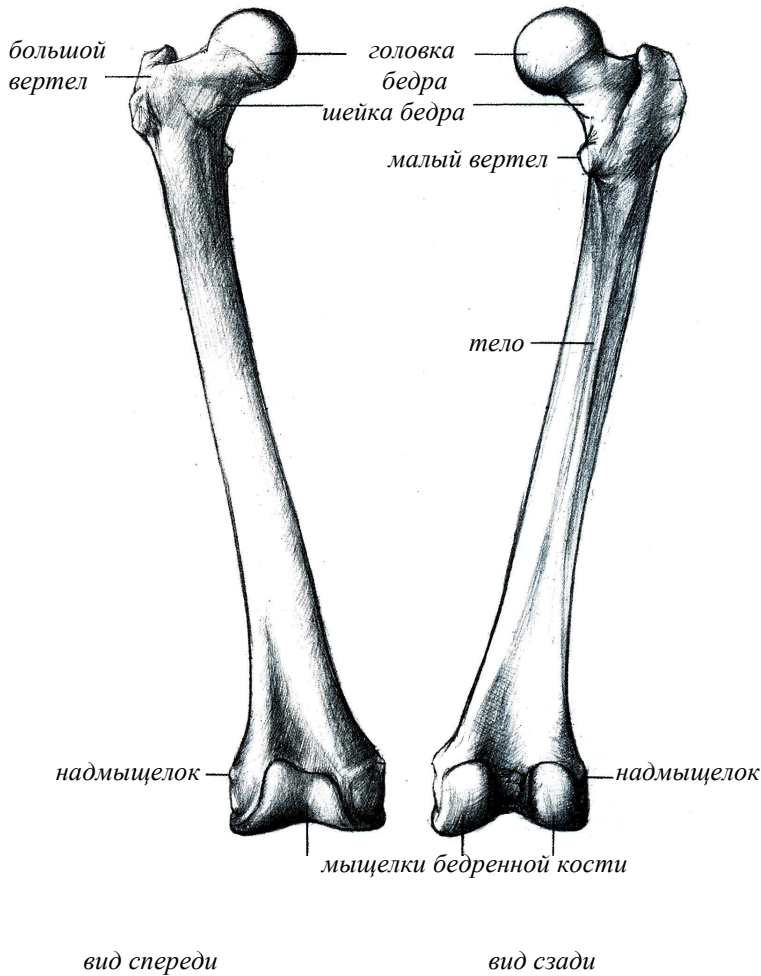


Рисунок 14 – Бедро

С наружной стороны от шейки располагается так называемый *большой вертел*, сзади внутри – *малый вертел*, а между ними проходит межвертельный гребень. Рядом с гребнем на внутренней стороне большого вертела находится вертельная ямка. Большой вертел является, единственным образованием в области верхнего отдела бедренной кости, которое располагается непосредственно под кожей и хорошо прощупывается. В нижнем дистальном конце бедренной кости расположены мощные наружные и внутренние мыщелки. Они выполняют функцию шарнира, образуя при этом коленный сустав. Тело кости спереди прямое, сбоку – изогнутое назад. Утолщенный нижний конец бедра образует два мыщелка, внутренний и наружный, которые спереди встречаются, образуя плоскую площадку. Наружный мыщелок шире и короче, чем внутренний, и больше выдается вперед. Между мыщелками на задней стороне находится углубление. Боковая поверхность мыщелков шероховата, и на ней имеются надмыщелки. Мыщелки покрыты хрящом, и их общая поверхность снизу напоминает копыто. Спереди под кожей располагается надколенная чашечка, прикрывающая коленный сустав.

Большая берцовая кость

Эта кость входит в состав голени и хорошо прощупывается под кожей. Она обращена во внутреннюю сторону поверхность большой берцовой кости. Идя по переднему гребню большой берцовой кости вверх, доходим до возвышения, носящего название *бугристости большой берцовой кости*. В верхнем отделе большая берцовая кость расширяется и образует

два мышцелка, **внутренний** и **наружный**, которые сочленяются с внутренним и наружным мышцелками бедренной кости и вместе с последними участвуют в образовании **коленного сустава**. Эти мышцелки лежат поверхностно и хорошо прощупываются под кожей. На внутренней поверхности нижнего конца большой берцовой кости имеется важное для пластики ноги утолщение в виде выступа – **внутренняя лодыжка**, расположенная в области **голеностопного сустава**, посредством которого голень сочленяется со **стопой** (рисунок 15).

Малая берцовая кость

Эта кость лежит с наружной стороны голени и покрыта мышцами, но ее верхний конец, как и нижний, выступает под кожей и легко прощупывается. Верхний конец этой кости имеет утолщение – **головку**, которая служит местом прикрепления мышц и связок (рисунок 15). Определить положение головки малой берцовой кости необходимо для того, чтобы правильно показать положение мышцы. На нижнем конце малая берцовая кость имеет утолщение – **наружную лодыжку**, которая лежит несколько ниже внутренней лодыжки, на что необходимо обращать внимание, изображая ногу (рисунок 16).

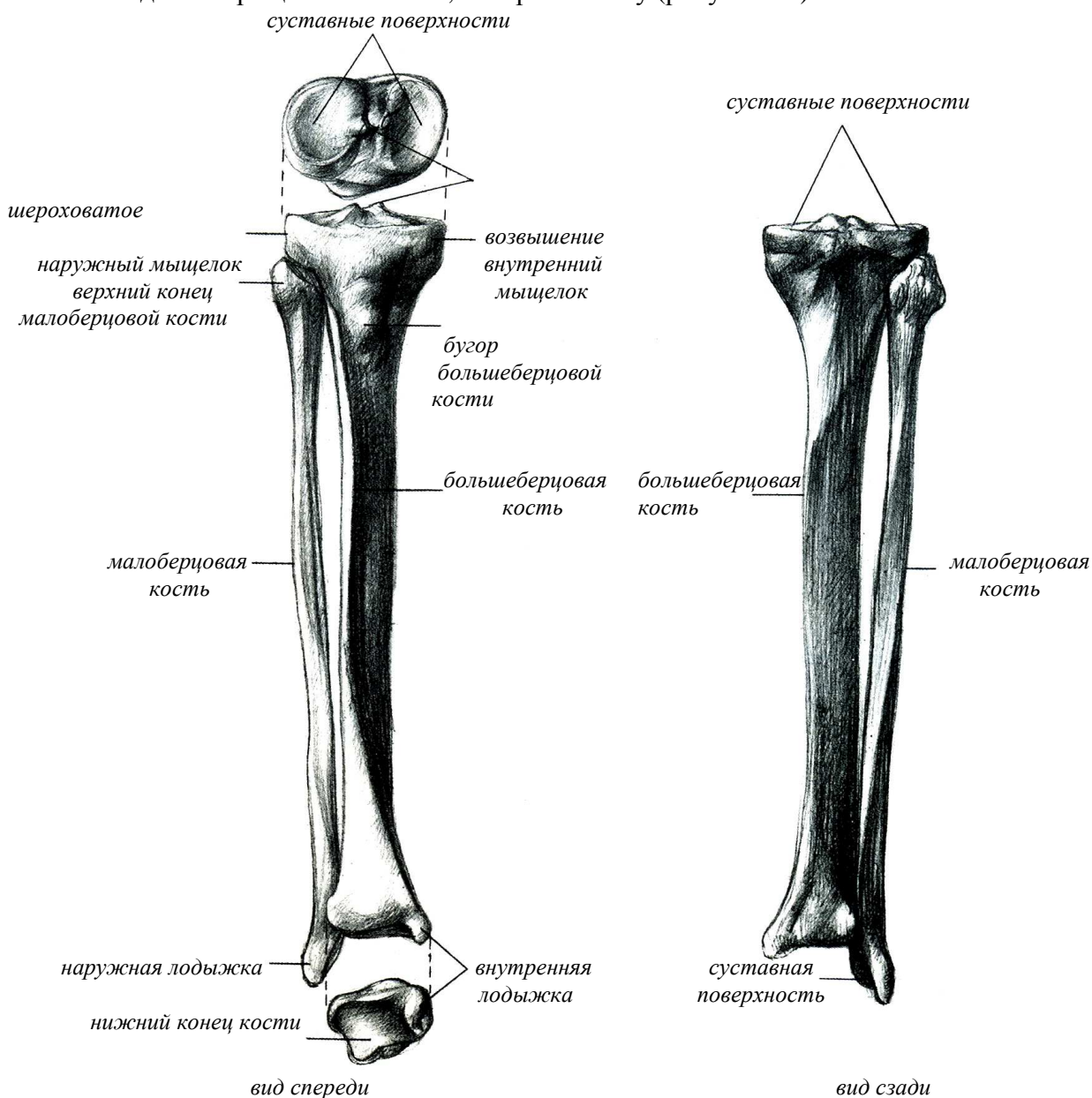


Рисунок 15 – Кости голени

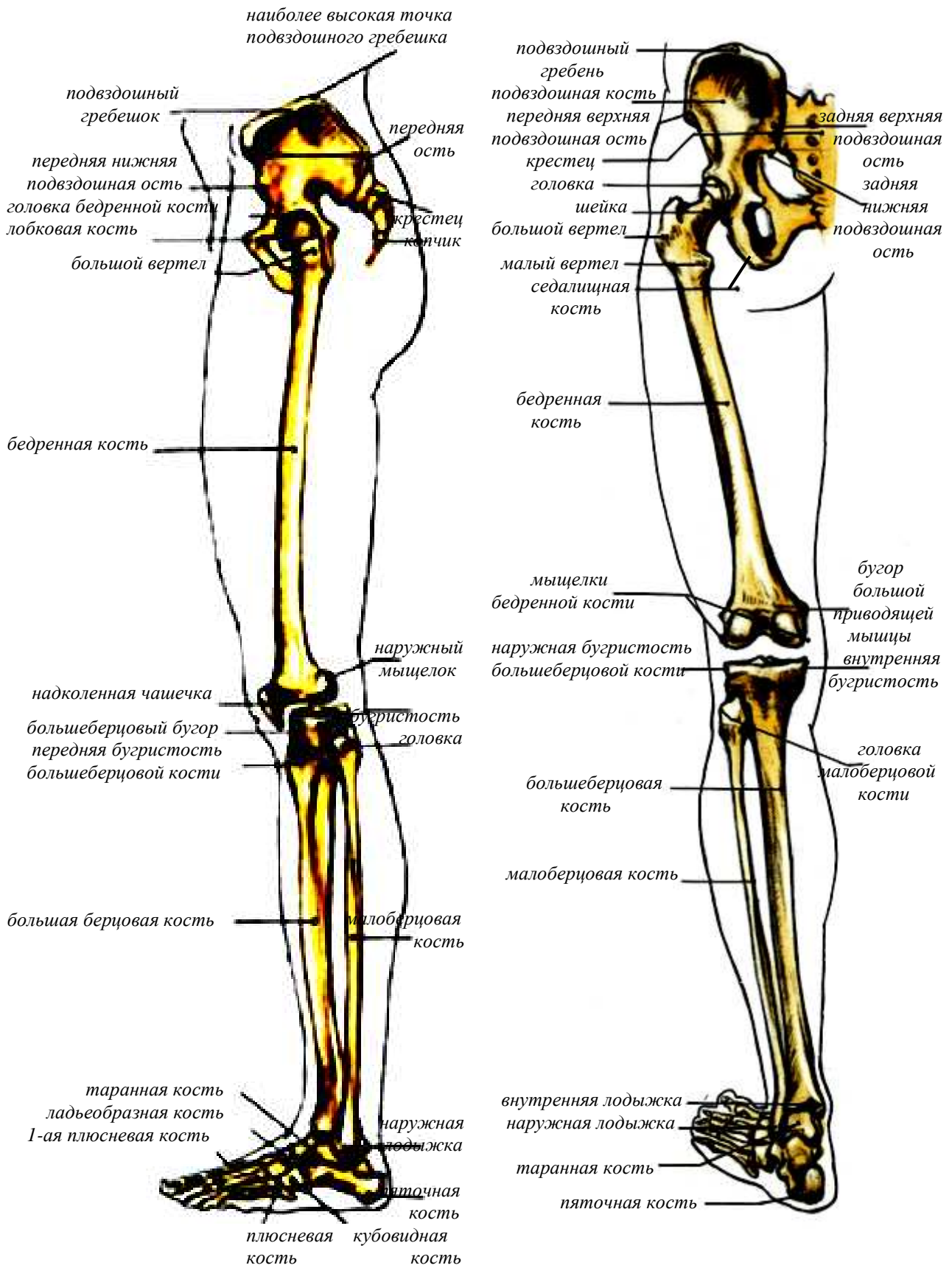


Рисунок 16 – Кости нижней конечности

При рассмотрении скелета нижней конечности спереди обращает на себя внимание положение бедренных костей, которые в области таза отстоят друг от друга, а в области коленных суставов сближены до соприкосновения. Кости же голени, большая и малая берцовые, сохраняют почти вертикальное положение.

В связи с этим нога между бедром и голенью образуют угол, открытый в наружную сторону. Если угол слишком мал или чрезмерно велик, ноги имеют несколько искривленную форму, напоминающую форму X, или букву O.

В первом случае ноги соприкасаются друг с другом в коленных суставах и расходятся у лодыжек, во втором – соприкасаются внутренними лодыжками и расходятся в коленных суставах. Прямые ноги характеризуются тем, что они соприкасаются друг с другом как в области коленных, так и голеностопных суставов.

СКЕЛЕТ НИЖНЕГО ОТДЕЛА НИЖНИХ КОНЕЧНОСТЕЙ

Скелет ступни представляет собой пружинистый свод, состоящий из сложных комплексов костей, соединенных между собой суставными образованиями. В формировании стопы участвуют кости **предплюсны, плюсны** и **фаланг пальцев** (рисунки 16, 17).

Предплюсна

В образовании предплюсны участвуют следующие кости: **таранная, пяточная, ладьевидная, кубовидная** и три **клиновидные – первая, вторая и третья**.

Самой высоколежащей частью предплюсны является надпяточная или **таранная кость** (рисунок 17). Таранная кость формирует голеностопный сустав и имеет сферическую суставную поверхность. Тело таранной кости кубовидное, на верхней его части имеется блоковидная суставная поверхность. Передняя часть таранной кости несет головку и шейку. Длинная ось кости направлена косо вперед. Блок покрыт сверху и с обеих сторон хрящом и сужается сзади. На нижней части тела находятся три суставные поверхности.

Пяточная кость выполняет функцию опоры в пяточном основании стопы. Это самая большая кость предплюсны. Главную часть пяточной кости составляет ее тело, имеющее выдающийся сзади шероховатый бугор, от которого книзу отходят два отростка, которыми стопа опирается при ходьбе. На верхней стороне находятся три суставные поверхности для образования сустава с таранной костью.

Ладьевидная кость служит определением высоты внутреннего свода ступни. Располагается эта кость впереди таранной, несколько внутрь, и образует с ней сустав. На ее передней части находятся три суставные поверхности, образующие сустав с лежащими впереди нее тремя клиновидными костями.

Клиновидные кости в стопе имеют формы соответствующие их названию. Первая из них самая большая, вторая – самая маленькая.

Кубовидная кость имеет форму неправильного куба и лежит впереди пяточной кости с которой она образует сустав.

Плюсна

Плюсну образуют пять плюсневых костей. Пальцы стопы, так же как и пальцы кисти, состоят из **фаланг**. Первый (большой) палец имеет две фаланги – **основную** и **ногтевую**, а остальные пальцы имеют по три фаланги – **основную, среднюю, ногтевую**. Кроме того, в области основания подошвенной поверхности большого пальца имеются две так называемые **сесамовидные** косточки.

Все кости стопы соединены при помощи суставов, которые укреплены хорошо выраженными связками и мышцами. Из всех связок стопы наиболее сильной является **длинная связка подошвы**. Многие из костей стопы легко просматриваются под кожей (рисунок 18). Четко определяется положение **пяточной** кости, особенно ее заднего отдела, где она образует **пяточный бугор**.

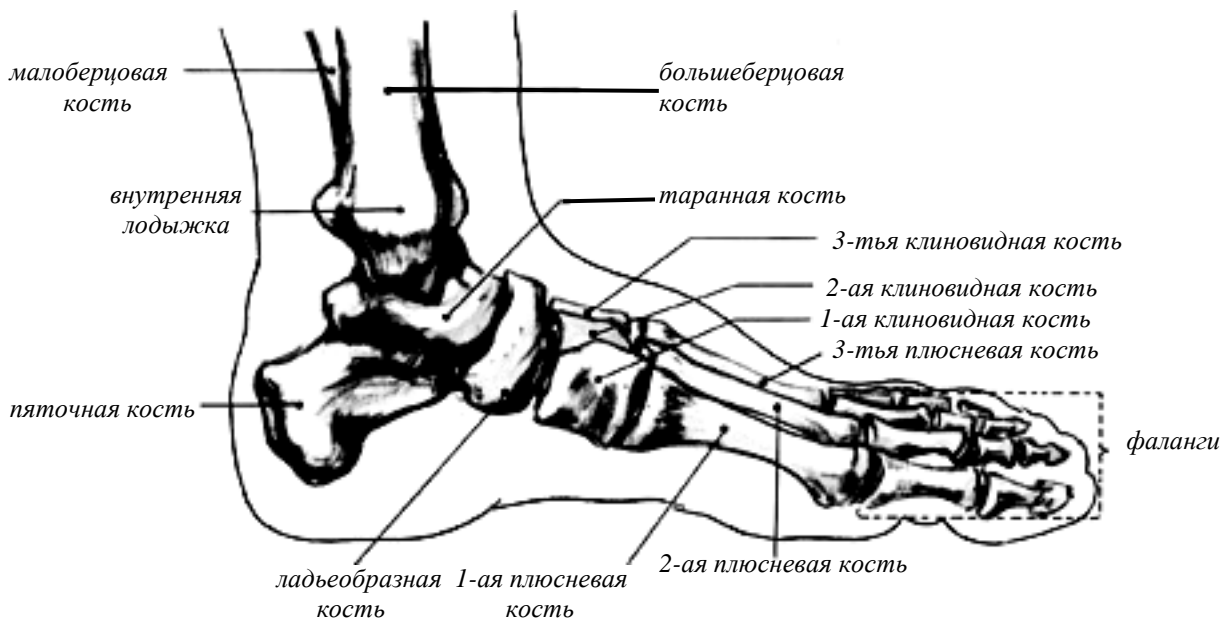
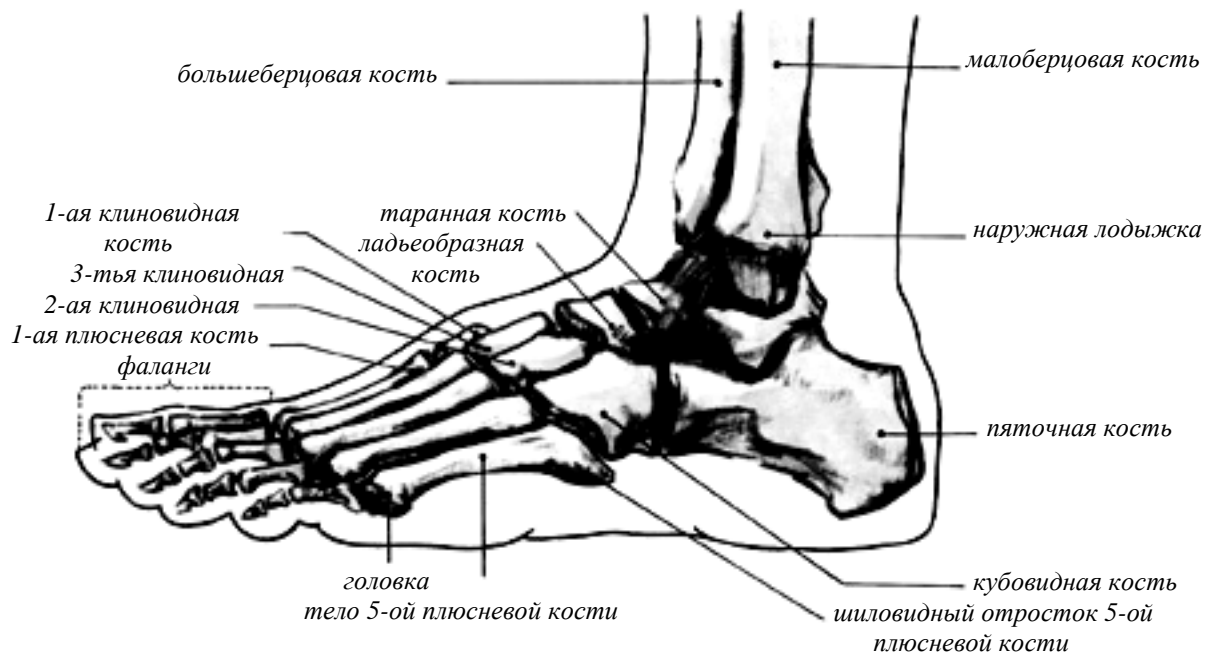


Рисунок 17 – Кости стопы

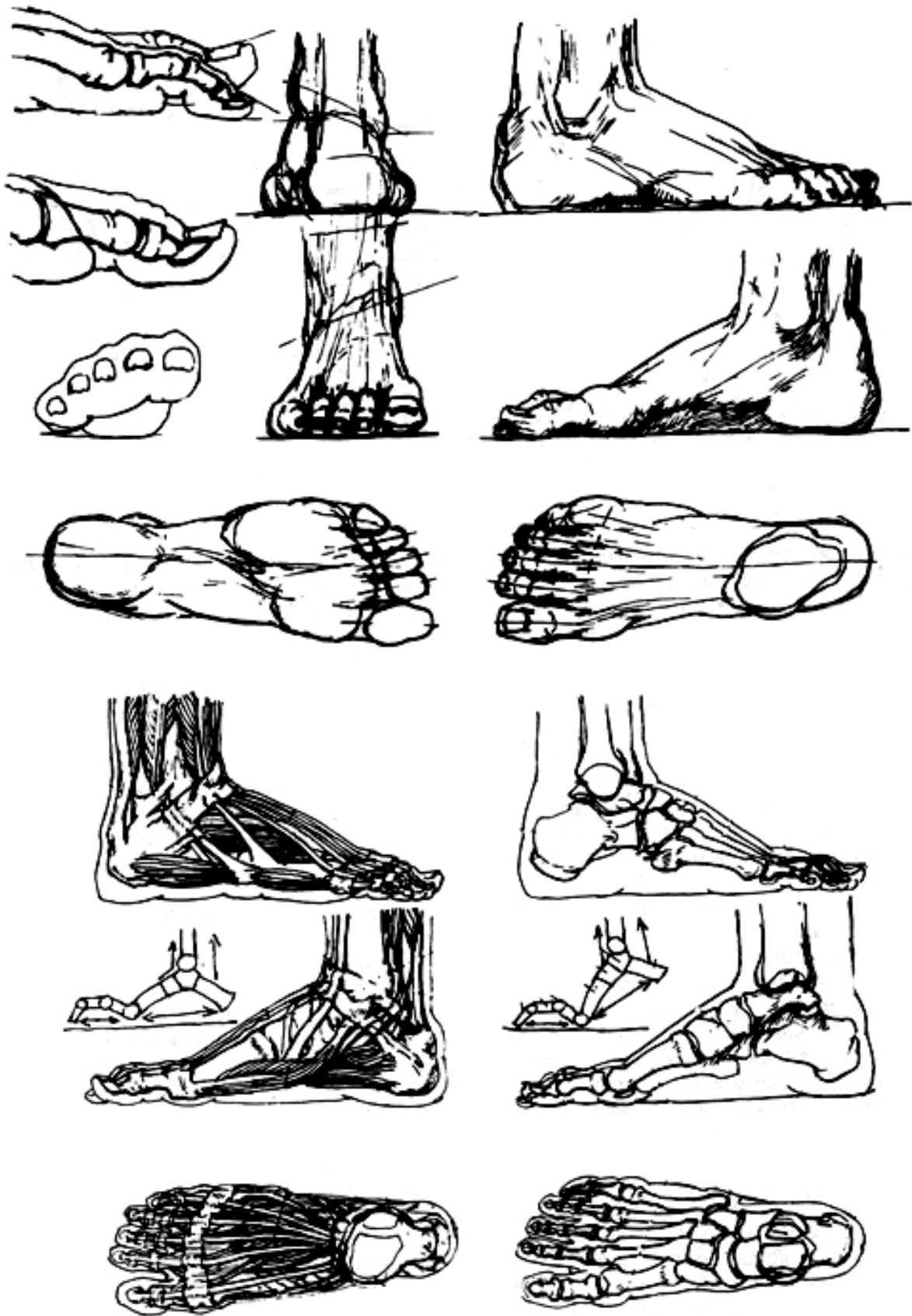


Рисунок 18 – Положение костей стопы в различных ракурсах

Поверхностно лежит *ладьевидная* кость, бугристость которой прощупывается снизу, в области внутреннего края стопы. Особенно ясно определяется положение плюсневых костей. Каждая из них на своем конце, обращенном к пальцам, имеет утолщение – *головку*. Головка первой плюсневой кости нередко выступает довольно значительно.

Основной особенностью стопы человека является ее сводчатое строение. Между пяточным бугром и головками плюсневых костей, служащими опорными образованиями, стопа имеет два продольных свода: внутренний и наружный. Из них внутренний свод значительно выше наружного и носит название *рессорного*, в то время как наружный стоит ниже и именуется *опорным сводом*. В образовании рессорного свода участвуют кости: *таранная, ладьевидная, три клиновидные и три первые плюсневые* кости. В образовании наружного, или опорного, свода участвуют кости: *пяточная, кубовидная* и две *плюсневые* – четвертая и пятая.

Помимо продольных сводов различают один поперечный свод, который лучше всего виден на поперечном сечении стопы, в области клиновидных и кубовидной костей.

Если своды стопы выражены недостаточно, то говорят об уплощении стопы и даже о плоскостопии, которое выявляется особенно резко в том случае, когда внутренний рессорный свод стопы опущен.

Передний отдел стопы у разных людей построен неодинаково. В большинстве случаев наблюдается несколько скошенное расположение пальцев, причем первый палец оказывается наиболее длинным. Встречается также такая форма стопы, когда второй палец имеет одинаковую длину с первым, а иногда бывает даже длиннее его. Различают стопы узкие и широкие, длинные и короткие и переходные формы между ними.

В зависимости от характера производимых стопой движений значительно изменяется и ее форма (рисунок 18), на что необходимо обращать внимание в работе над рисунком.

5 ПЛАСТИЧЕСКАЯ АНАТОМИЯ МЫШЦ ТУЛОВИЩА

Исключительно важную роль в пластике человеческого тела играет **мышечная система**, поскольку она в значительной мере обуславливает особенности его внешней формы. Контур мышц, их рельеф у живого человека не представляет собой чего-либо постоянного. Во время выполнения тех или иных движений мышцы несколько изменяют свою форму. При этом одни мышцы, укорачиваясь и утолщаясь, становятся более рельефными, в то время как другие, растягиваясь или расслабляясь, теряют отчетливость своих очертаний. Каждая мышца имеет среднюю, **собственно мышечную часть, сухожилия** в местах своего начала и прикрепления и покрыта оболочкой – **фасцией**.

МЫШЦЫ ГРУДИ

Вся поверхность туловища покрыта мощными, широкими мышцами. В местах где к туловищу примыкают конечности, мышцы проступают особенно отчетливо. Рассматривать строение мышц туловища удобнее с передней верхней поверхности.

Здесь мышцы покрывают переднюю и боковые поверхности грудной клетки, только середина грудины

остаётся непокрытой мышцами. Грудные мышцы соединяют отдел верхней конечности с отделом грудной клетки.

Большая грудная мышца

На передней поверхности грудной клетки располагается *большая грудная мышца* (рисунок 19), очень важная для пластики данного отдела тела.

Эта мышца начинается от внутренней половины ключицы, от грудины и верхних пяти ребер, а также от фасции влагалища прямой мышцы живота. Соответственно местом своего начала большая грудная мышца подразделяется на три части: *ключичную, грудино-реберную* и *брюшную*. Мышца идет в наружную сторону и прикрепляется к плечевой кости, именно к гребешку, идущему книзу от ее большого бугорка. При этом верхние пучки большой грудной мышцы направляются в наружную сторону, вниз, а нижние пучки поднимаются вверх. Большая грудная мышца приводит к туловищу и поворачивает внутрь плечевую кость. Эта мышца хорошо видна под кожей при всех положениях руки.

С наружной стороны от большой грудной мышцы располагается дельтовидная мышца. Между этими двумя мышцами проходит дельтовидная борозда, которая в верхней своей части около ключицы расширяется и переходит в подклюничную ямку.

Малая грудная мышца

Под большой грудной мышцей находится *малая грудная мышца* (рисунок 20), которая идет от второго, третьего, четвертого и пятого ребер к клювовидному отростку лопатки. Она двигает лопатку вперед и вниз. Иногда при сокращении этой мышцы можно отчетливо заметить, как приподнимается большая грудная мышца.

Подключичная мышца

Эта мышца начинается от хряща первого ребра, идет вверх и прикрепляется к нижней поверхности ключицы (рисунок 20). Ее функция – оттягивать ключицу вниз и фиксирует ее.

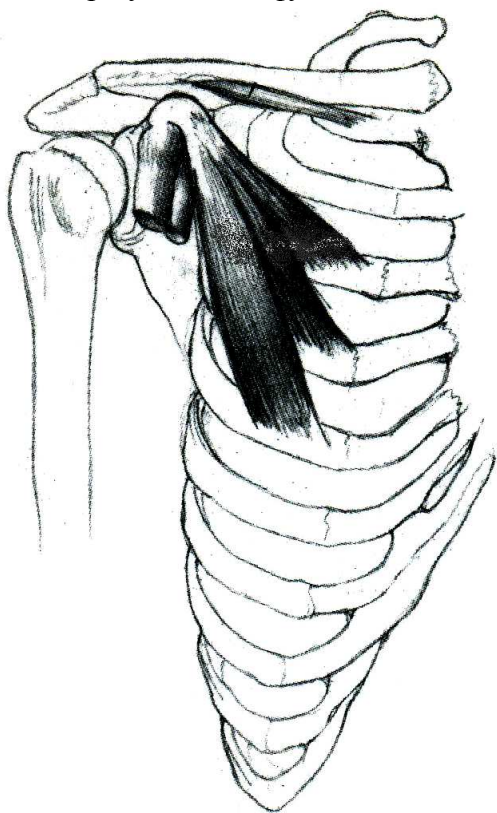


Рисунок 20 – Малая грудная и подклюничная мышцы

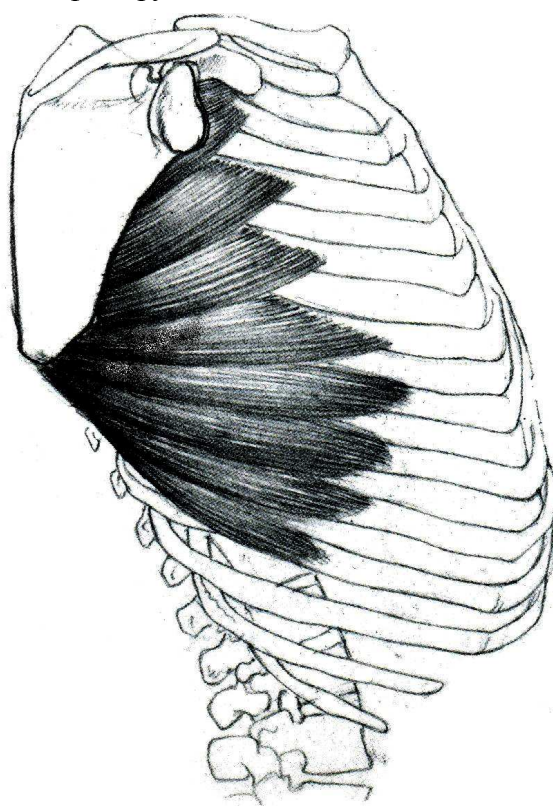


Рисунок 21 – Передняя зубчатая мышца

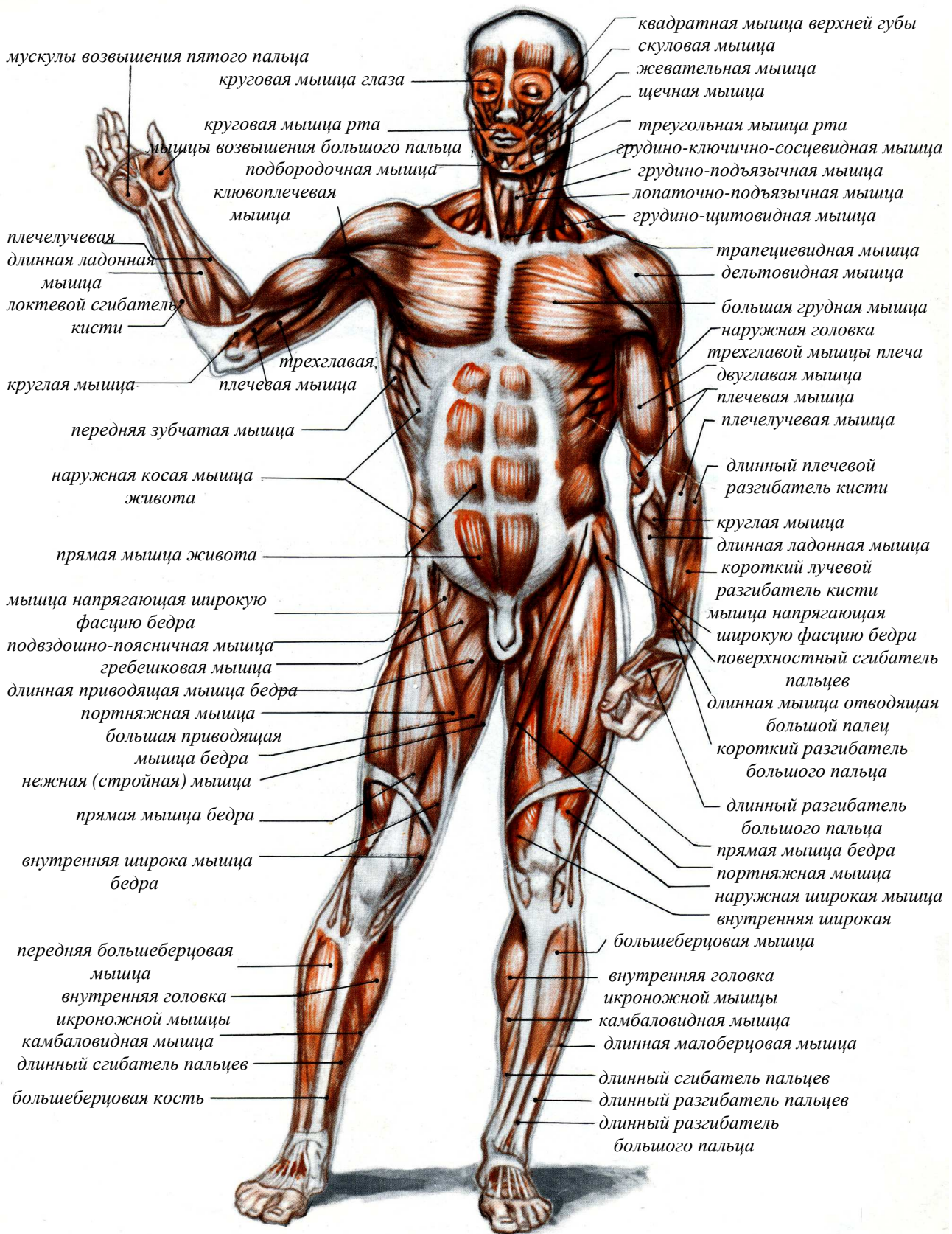


Рисунок 22 – Мышцы тела, вид спереди

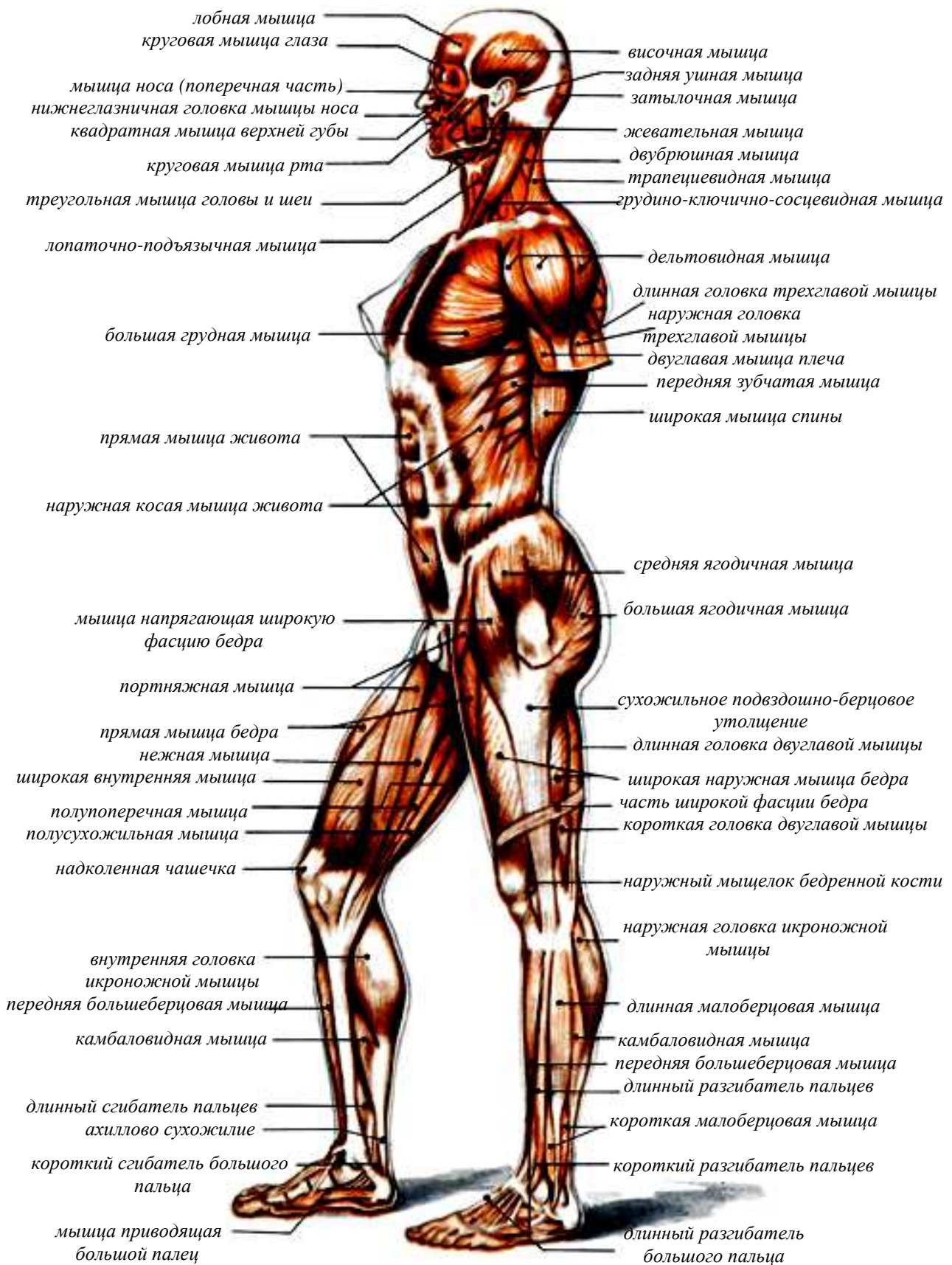


Рисунок 23 – Мышцы тела, вид сбоку

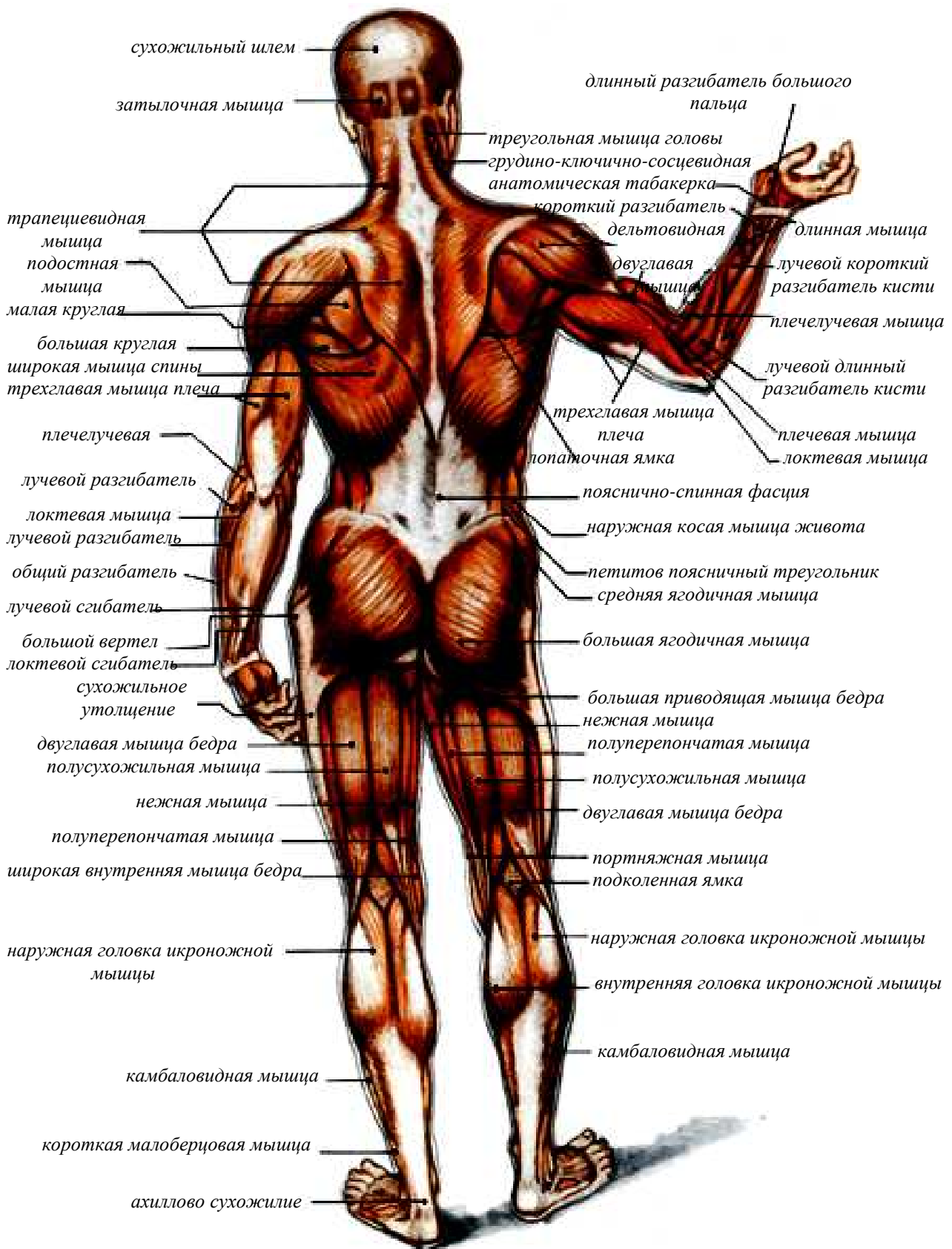


Рисунок 24 – Мышцы тела, вид сзади

Передняя зубчатая мышца

На боковой поверхности грудной клетки, в области подмышечной впадины, располагается **передняя зубчатая мышца** (рисунок 21).

Это большая плоская мышца. Зубцы этой мышцы начинаются от верхних ребер, где места прикрепления головок мышцы образуют дугу, самая выдающаяся точка которой находится на V ребре. Из них пять зубцов находится непосредственно под кожей и особенно хорошо бывают видны в тех случаях, когда рука поднята кверху. Крепится эта мышца на поверхности грудной клетки, проходит под лопаткой и прикрепляется ко всей длине позвоночного края лопатки. Мышца тянет лопатку вперед, двигает ее нижний угол наружу и кверху, благодаря чему рука может подниматься выше горизонтального положения.

МЫШЦЫ ЖИВОТА

В области брюшного отдела туловища наиболее крупными мышцами, лежащими поверхностно, является **прямая мышца живота, косые мышцы и поперечная мышца** (рисунки 22–24).

Брюшные мышцы образуют три слоя, расположенные друг над другом, их мышечные волокна перекрещиваются. В нижнем отделе лежит поперечная мышца живота, которая не видна при поверхностном рассмотрении.

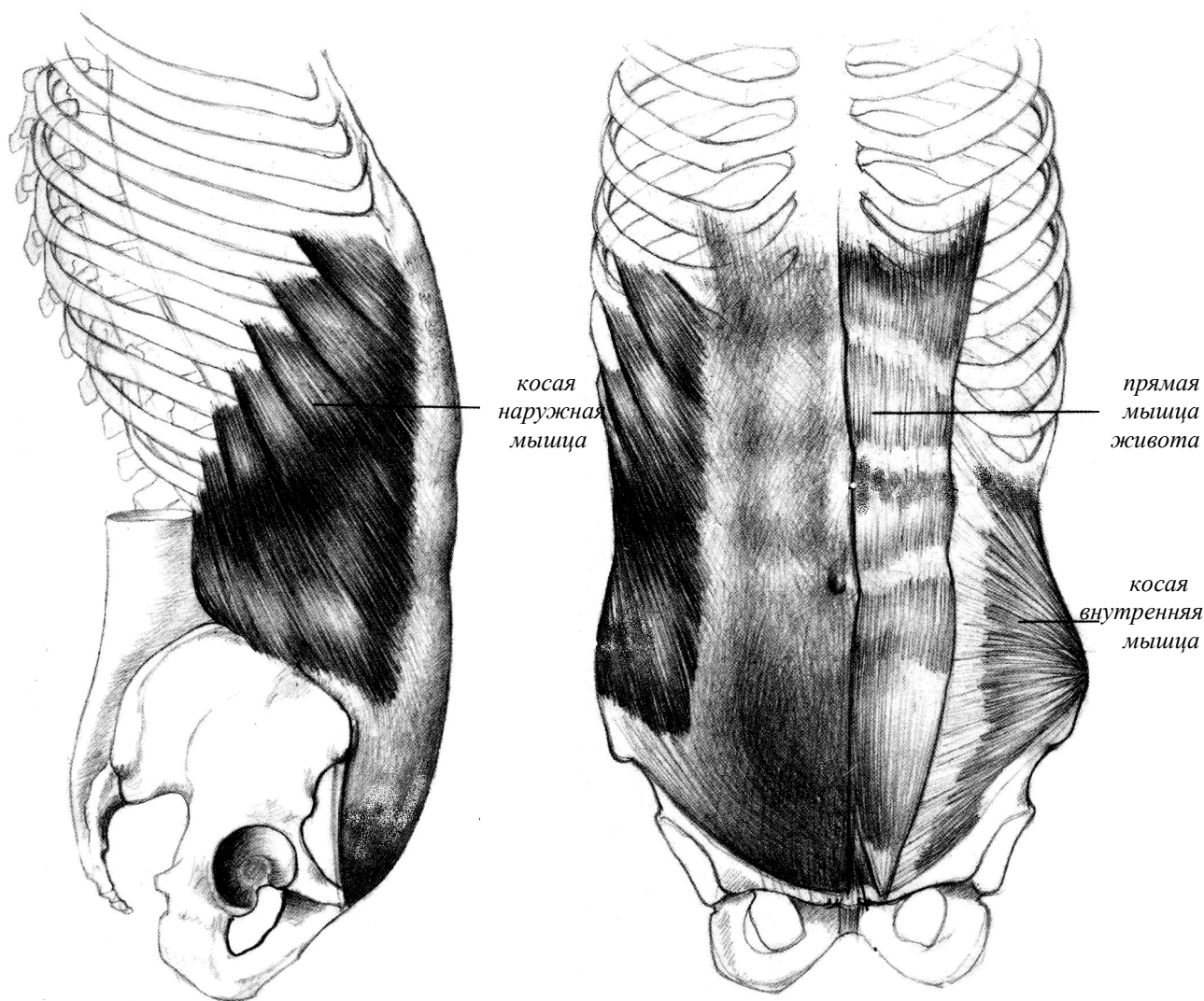


Рисунок 25 – Мышцы живота

Прямая мышца живота

Эти мышцы, правая и левая, образуют мышечный тяж (рисунок 25), который идет в вертикальном направлении от передней поверхности ребер до таза (до лобковой кости). Прямая мышца живота имеет четыре сухожильные перемычки, положение которых, равно как и весь наружный край мышцы, четко обозначается под кожей у людей с развитой мускулатурой. Первая верхняя перемычка находится в области реберной дуги, вторая – приблизительно на середине между реберной дугой и пупком, третья – на уровне пупка, а четвертая, слабо выраженная, – между пупком и лобковой костью. Прямая мышца живота сгибает позвоночный столб и опускает при выдохе грудную клетку. Между правой и левой прямыми мышцами живота проходит в вертикальном направлении **белая линия** живота. Эта линия представляет собой образование соединительнотканного характера. Нередко белая линия живота несколько расширяется благодаря небольшому расхождению прямых мышц живота. Соответственно белой линии на коже живота имеется борозда. На белой линии расположен пупок, который находится обычно на уровне четвертого поясничного позвонка. В области пупка кожа сращена с белой линией живота и образует углубление. Внизу к белой линии живота прикрепляется небольшая **пирамидальная мышца**, начинающаяся от лобковой кости. Она лежит

поверхностно, впереди прямой мышцы живота, однако для внешней формы тела существенного значения не имеет.

Наружная косая мышца живота

Сбоку от прямой мышцы живота находится *наружная косая мышца живота*, волокна которой, как показывает ее название, идут наискось (рисунок 25). Мышца начинается от наружной поверхности ребер отдельными крупными пучками, вклинивающимися между зубцами передней зубчатой мышцы. Граница между этими двумя мышцами носит название *зубчатой линии*. Наружная косая мышца живота, прикрепляется к подвздошному гребню, частично переходит в сухожильное растяжение – *апоневроз*, который достигает лонной кости и белой линии живота. Мышца выступает в наружную сторону над подвздошным гребнем, а находясь в расслабленном состоянии, несколько над ним нависает, образуя плоскую борозду, идущую параллельно подвздошному гребню.

Прямая мышца живота, как и наружная косая мышца, при своем сокращении способствует наклону туловища вперед и в стороны. Она также опускает грудную клетку, содействуя выдоху.

Особенно хорошо видны мышцы передней поверхности туловища при выполнении движений, связанных с преодолением какого-либо сопротивления.

На античных статуях, равно как и на скульптурных фигурах нашего времени, мышцы передней поверхности туловища можно легко различить и определить их положение.

Внутренняя косая мышца живота

Кроме названных поверхностно лежащих мышц в строении брюшной стенки участвуют также более глубоко расположенные мышцы. Упомянем о *внутренней косой мышце живота*. Волокна этой мышц идут косо, на некоторых участках противоположно волокнам наружной косой мышцы живота (рисунок 25). Обе косые мышцы, наружная и внутренняя, дополняя друг друга, скручивают туловище в ту или другую сторону вокруг его вертикальной оси.

Поперечная мышца живота

Наиболее глубокой мышцей брюшного пресса является *поперечная мышца живота*, волокна которой направлены поперек брюшной стенки. Мышца сдерживает внутрибрюшное давление. Форма туловища между грудной клеткой и тазом (так называемая талия) зависит в значительной мере от тонуса поперечной мышцы живота, как бы в виде пояса окружающей средний отдел брюшной стенки. Эта мышца, способствуя выдоху, является одной из дыхательных мышц.

МЫШЦЫ ЗАДНЕЙ ПОВЕРХНОСТИ ТУЛОВИЩА

Рассматривая заднюю поверхность туловища можно увидеть под кожей, в верхней части спины, крупную *трапециевидную мышцу* и *ромбовидные мышцы*, а в нижней части – *широчайшую мышцу спины* и *крестцово-остистую мышцу*.

Широкая мышца спины

Нижняя часть трапециевидной мышцы лежит на *широчайшей мышце спины*, которая также имеет большое значение в пластике туловища. Она представляет широкий тонкий мышечный пласт, покрывающий сзади нижнюю часть туловища (рисунок 26). Широкая мышца спины начинается от остистых отростков шести нижних грудных позвонков, от всех поясничных позвонков, а также от крестца и подвздошного гребня. От поясничных позвонков эта мышца начинается с помощью фасции, носящей название *поясничной фасции*. Мышца прикрепляется к плечевой кости, именно к передней ее поверхности, в области гребешка, идущего книзу от малого бугорка этой кости.

Широкая мышца спины приводит, разгибает и поворачивает внутрь (пронирует) плечевую кость, а вместе с ней и всю руку. Когда человек отводит руку в сторону, можно отчетливо видеть положение верхнего края мышцы, а когда он опускает руку, особенно преодолевая какое-либо сопротивление, – передний край мышцы. В некоторых случаях при сильном сокращении широчайшей мышцы спины, например при выполнении гимнастического упражнения «угол в упоре», можно наблюдать, как натягивается поясничная фасция.

Трапецевидная мышца

Эта мышца начинается от черепа и от остистых отростков шейных всех грудных позвонков. Ее верхние волокна идут вниз, к наружной стороне, средние располагаются горизонтально, а нижние поднимаются вверх. Местом прикрепления трапецевидной мышцы является наружная часть ключицы, плечевой отросток лопатки и ость лопатки. Сокращаясь, мышца способствует разгибанию туловища и головы, подниманию и опусканию лопатки, а также приведению ее к позвоночному столбу. Правая и левая трапецевидные мышцы, дополняя друг друга, образуют своими верхними частями фигуру, напоминающую трапецию, откуда произошло и само название – трапецевидная мышца. Своими нижними частями правая и левая трапецевидные мышцы, вместе взятые, напоминают капюшон, откуда произошло название этой мышцы – **капюшонная мышца**. В области нижних шейных и верхних грудных позвонков мышца имеет обширное сухожилие треугольной формы. Правое и левое сухожилия образуют ромб. В области нижних грудных позвонков и около ости лопатки трапецевидная мышца также имеет сухожилия, которыми она начинается и прикрепляется к этим костям. При сокращении всех волокон трапецевидной мышцы верхние конечности занимают вертикальное положение.

Ромбовидные мышцы

Под трапецевидной мышцей находятся **ромбовидные мышцы**, малая и большая. Эти мышцы начинаются от двух нижних шейных и четырех верхних грудных позвонков и прикрепляются к позвоночному краю лопатки. Ромбовидные мышцы приводят лопатку к позвоночному столбу. Когда ромбовидные мышцы сокращаются, они приподнимают лежащую на них трапецевидную мышцу в области между остистыми отростками позвоночного столба и позвоночным краем лопатки. Когда рука поднимается кверху, нижний угол лопатки отходит в наружную сторону; при этом ромбовидная мышца (большая) своим нижним краем несколько выходит из-под наружного края нижнего отдела трапецевидной мышцы и оказывается непосредственно под кожей.

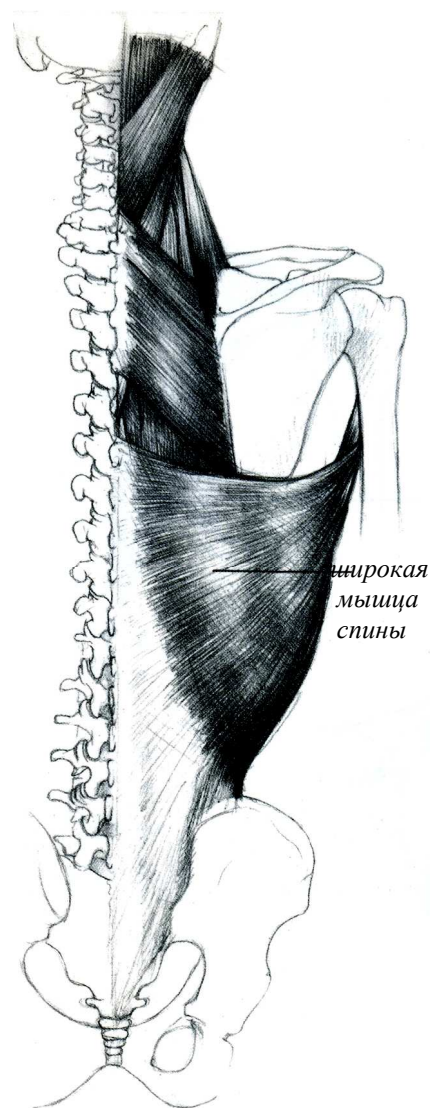


Рисунок 26 – Широкая мышца спины

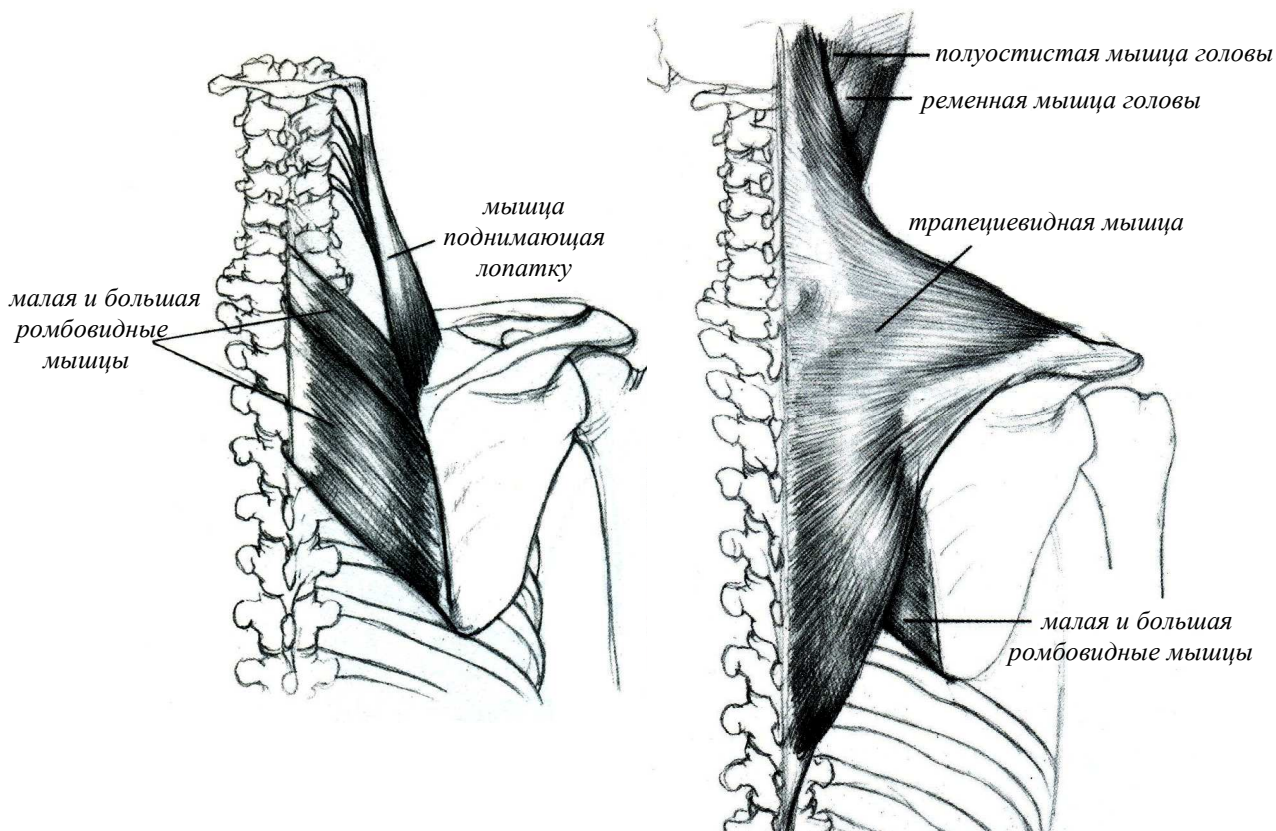


Рисунок 27 – Поверхностные мышцы спины

Крестцово-остистая мышца

Пояснично-спинная фасция прикрывает лежащую под ней **крестцово-остистую мышцу**. Правая и левая крестцово-остистые мышцы образуют два мощных мышечных тяжа, расположенных по сторонам от остистых отростков позвонков. Крестцово-остистая мышца начинается от крестца и подвздошного гребня и идет вверх. Лучше всего крестцово-остистую мышцу можно видеть и прощупать в ее поясничном отделе. Мышца построена очень сложно. Она состоит из трех мышц, каждая из которых имеет свои особенности строения и подразделяется на отдельные участки. Внутренняя часть крестцово-остистой мышцы прикрепляющейся к остистым отросткам позвонков называется **остистой мышцей**. Средняя часть именуемая **длиннейшей мышцей** доходит до головы а наружная часть – **подвздошно-реберная мышца** – прикрепляется к ребрам. Общая функция крестцово-остистой мышцы заключается в том, чтобы удерживать в вертикальном положении позвоночный столб и разгибать его. Сокращаясь, только справа или только слева, эта мышца способствует наклону туловища в правую или левую сторону. Если положить пальцы на эту мышцу, то при ходьбе можно заметить, как в момент каждого приземления стопы сокращается крестцово-остистая мышца на противоположной стороне, то есть при приземлении левой ноги сокращается правая крестцово-остистая мышца, и наоборот.

МЫШЦЫ ПЛЕЧЕВОГО ПОЯСА

К мышцам плечевого пояса относятся: **надостная, подостная, малая круглая, большая круглая, подлопаточная и дельтовидная** мышцы.

Надостная мышца

Выше ости лопатки лежит **надостная мышца**. Эта мышца покрыта трапециевидной мышцей. Надостная мышца, начинаясь на лопатке, прикрепляется к большому бугорку плечевой кости. Ее функция заключается в отведении плеча.

Рассматривая туловище сбоку, когда рука отведена в сторону, можно увидеть **подмышечную впадину**. Внутреннюю стенку этой впадины образует передняя зубчатая мышца, переднюю стенку – большая и малая грудные мышцы, а в образовании задней стенки участвует широчайшая мышца спины.

Представляет интерес так называемый **поясничный треугольник**, образуемый снизу подвздошным гребнем, спереди – задним краем наружной косой мышцы живота, а сзади – передним краем широчайшей мышцы спины.

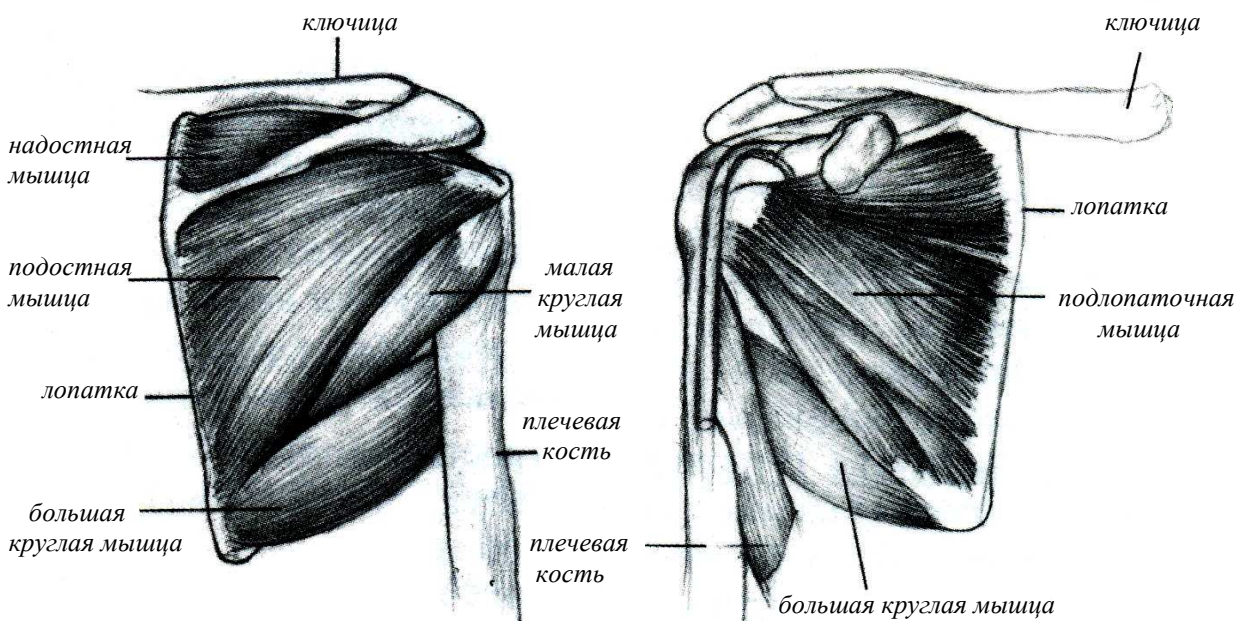


Рисунок 28 – Мышцы плечевого пояса

Подостная мышца

Подостная мышца находится ниже ости лопатки и заполняет подостную ямку. Эта мышца, начинаясь от подостной ямки лопатки, идет в наружную сторону вверх и прикрепляется к большому бугорку плечевой кости, способствует разгибанию этой кости. Подостная мышца находится непосредственно под кожей и при сокращении бывает хорошо видна.

Малая круглая мышца

Эта мышца начинается у наружного края подостной ямки и крепится к нижней площадке большого бугра плечевой кости. Ее функция поворачивать руку наружу.

Большая круглая мышца

Мышца идет от нижнего угла лопатки и прикрепляется вместе с сухожилием широчайшей мышцы спины к плечевой кости. По своему строению эта мышца имеет удлинненную форму. При сокращении мышцы нередко можно рассмотреть на живой натуре возвышение округлой формы. Функция мышцы заключается в том, что она приводит, разгибает и пронирует плечевую кость.

Подлопаточная мышца

Эта мышца начинается от всей внутренней поверхности лопатки, а крепится к малому бугру

Рисунок 29 – Дельтовидная мышца

плечевой кости. Ее функция приводить и поворачивать руку вовнутрь.

Дельтовидная мышца

Между правой и левой большими грудными мышцами находится углубление, хорошо заметное в области нижнего отдела грудины. С наружной стороны от большой грудной мышцы располагается *дельтовидная мышца*. Между этими двумя мышцами проходит *дельтовидно-грудинная борозда*, которая в верхней своей части около ключицы расширяется и переходит в *подключичную ямку*.

Большое значение для внешней формы тела имеет *дельтовидная мышца*, расположенная в области плечевого сустава, она придает данной области характерную округлость и представляет особый интерес для изучения. Особо следует заметить разницу в отношении формы и развития данной мышцы у мужчины и у женщины в состоянии покоя и при ее сокращении. Дельтовидная мышца расположена поверхностно и имеет плоскую треугольную изогнутую форму.

Эта мышца прилегает к плечевому суставу с наружной стороны и от части спереди и сзади. Она получила свое название по сходству с греческой буквой Д (дельта), перевернутой вершиной вниз.

Дельтовидная мышца имеет три отдела: передний (**ключичный**), средний (**акромиальный**) и задний (**остистый**). Волокна мышцы идут по направлению к плечевой кости и прикрепляются на дельтовидной бугристости этой кости, вклиниваясь между передними и задней мышцами плеча.

Общая функция мышцы заключается в отведении руки в сторону. Сокращаясь только своей передней или только задней частью, дельтовидная мышца двигает руку вперед или назад, то есть сгибает или разгибает, а также пронирует или супинирует ее в плечевом суставе. При хорошем развитии этой мышцы, особенно у людей с тонкой кожей, можно видеть направление волокон, а также тех соединительнотканых прослоек мышцы, которые составляют ее мягкий скелет. Чтобы правильно передать форму тела в области плечевого сустава, необходимо определить границы дельтовидной мышцы, а также положение дельтовидно-грудной борозды. У некоторых людей тонус этой мышцы бывает настолько значителен, что, даже находясь в расслабленном состоянии, мышца удерживает опущенную руку слегка отведенной в сторону.

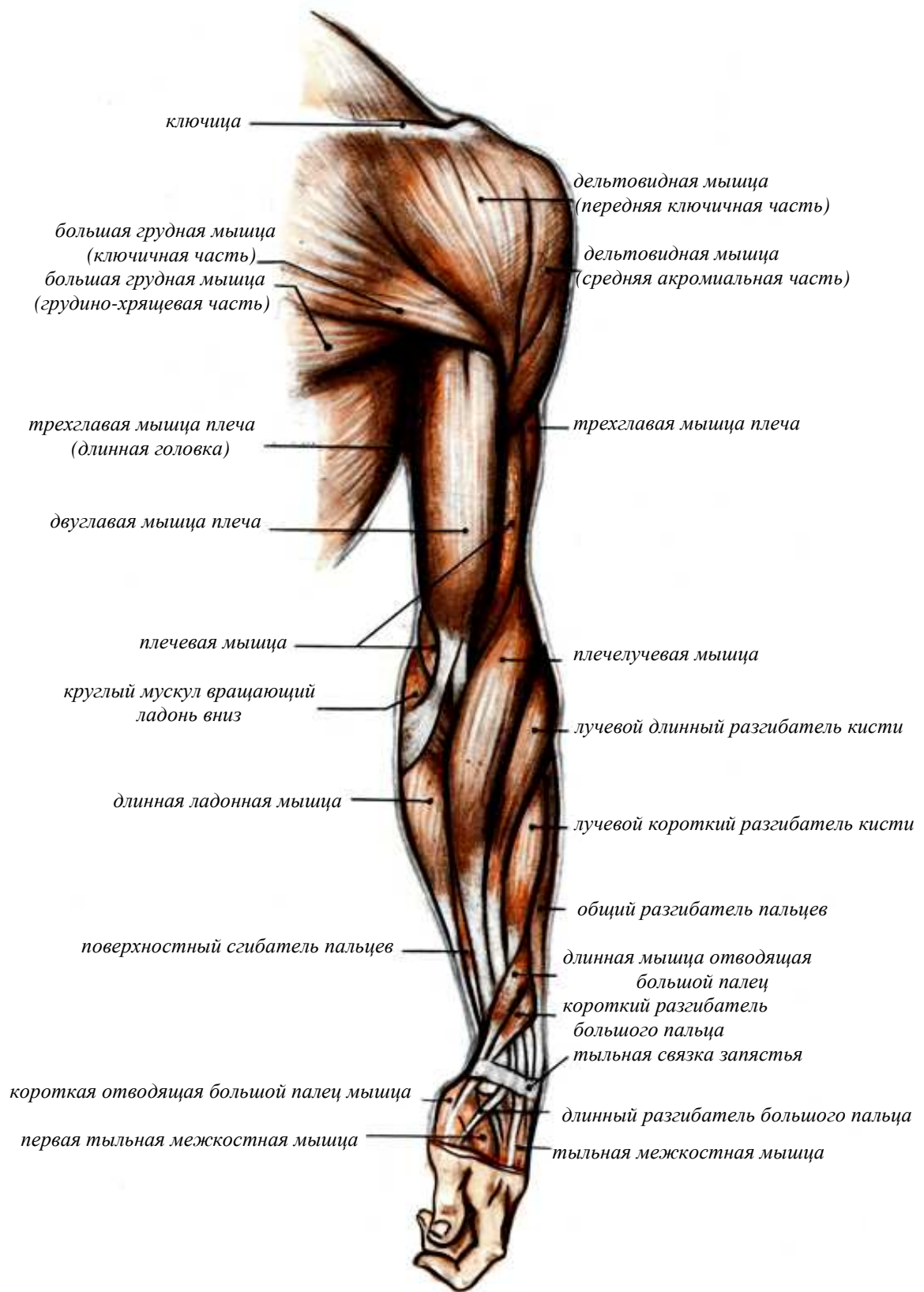


Рисунок 30 – Мышцы верхней конечности, вид спереди

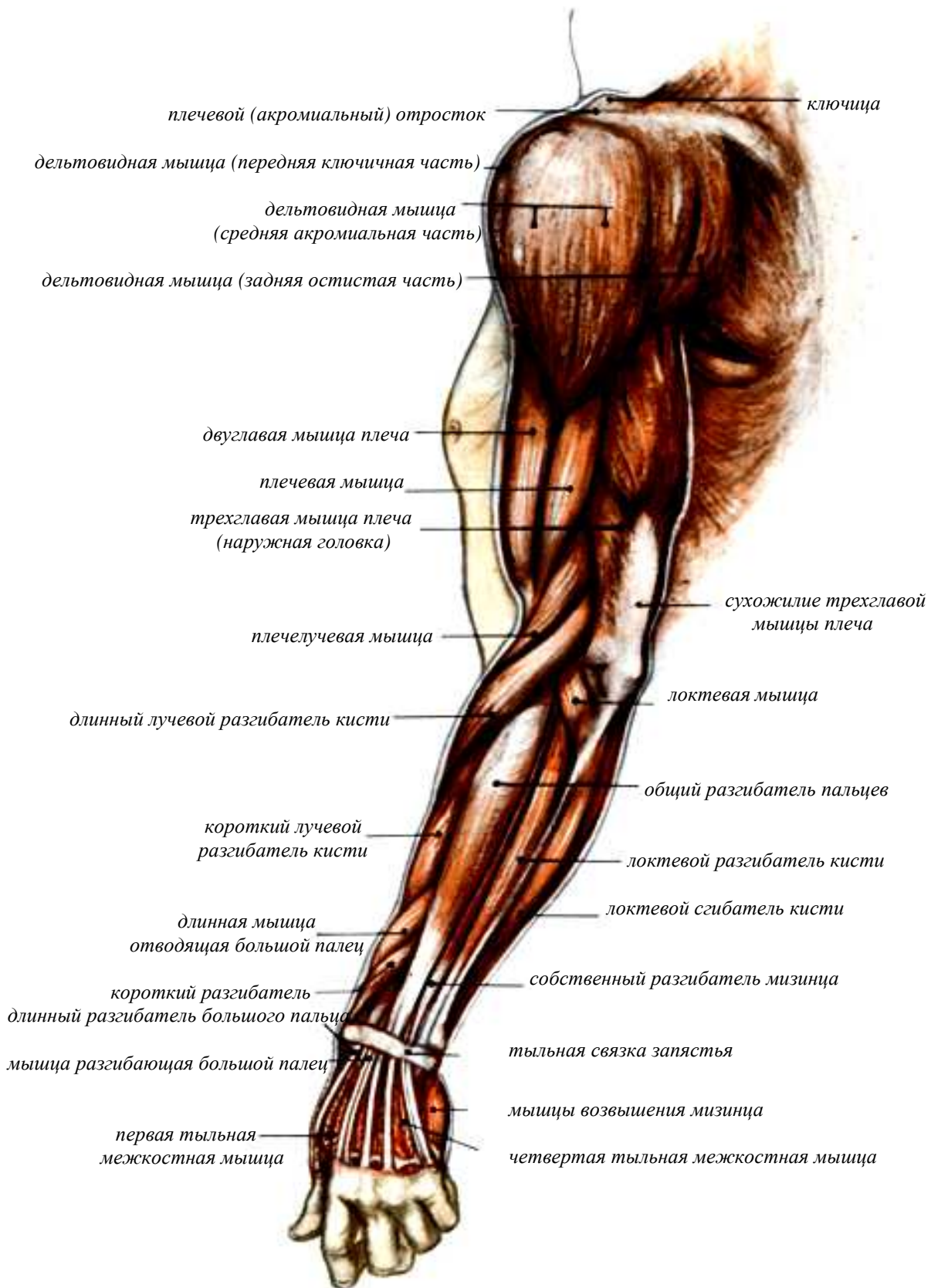


Рисунок 31 – Мышцы верхней конечности, вид сбоку

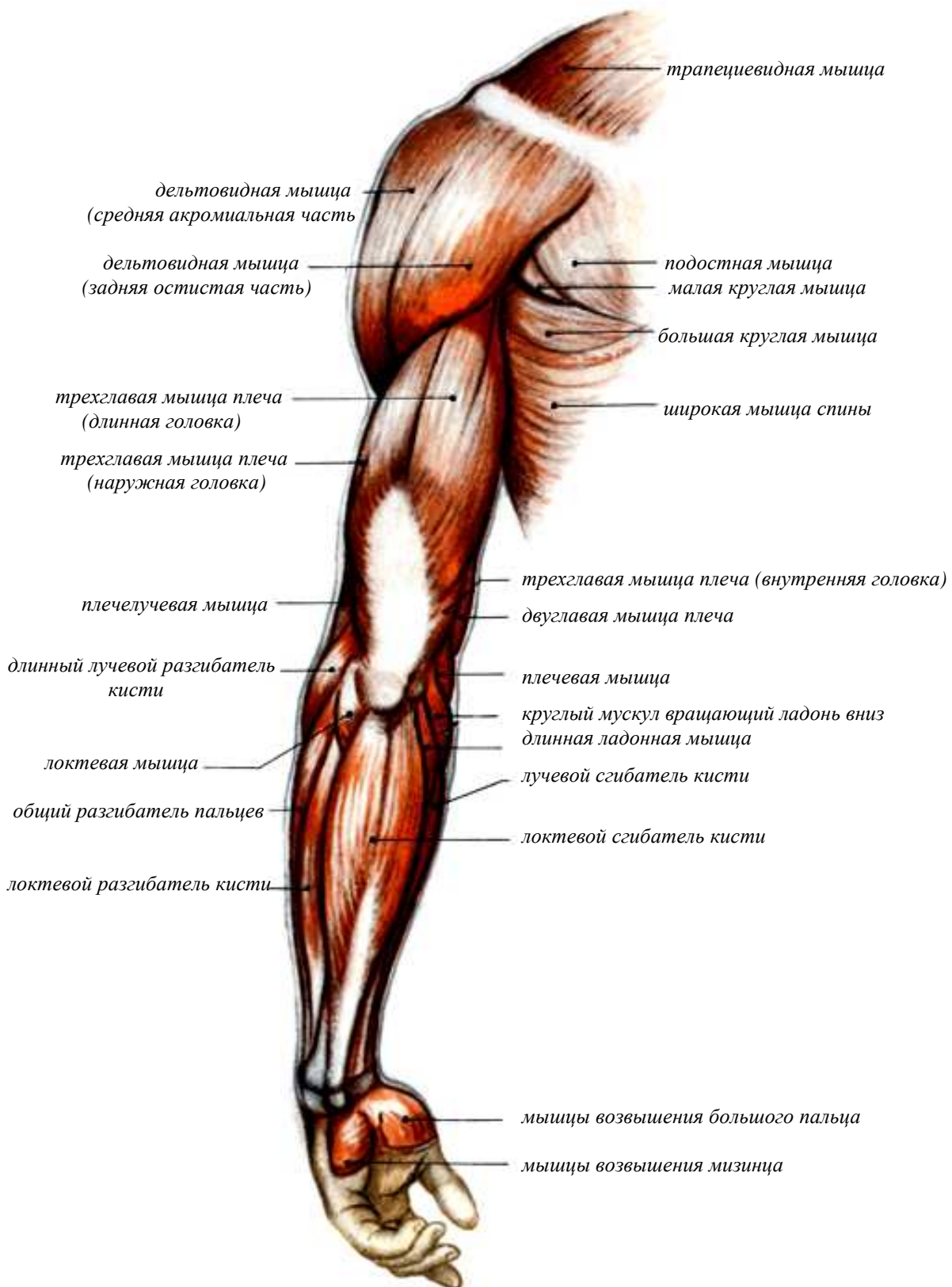


Рисунок 32 – Мышцы верхней конечности, вид сзади

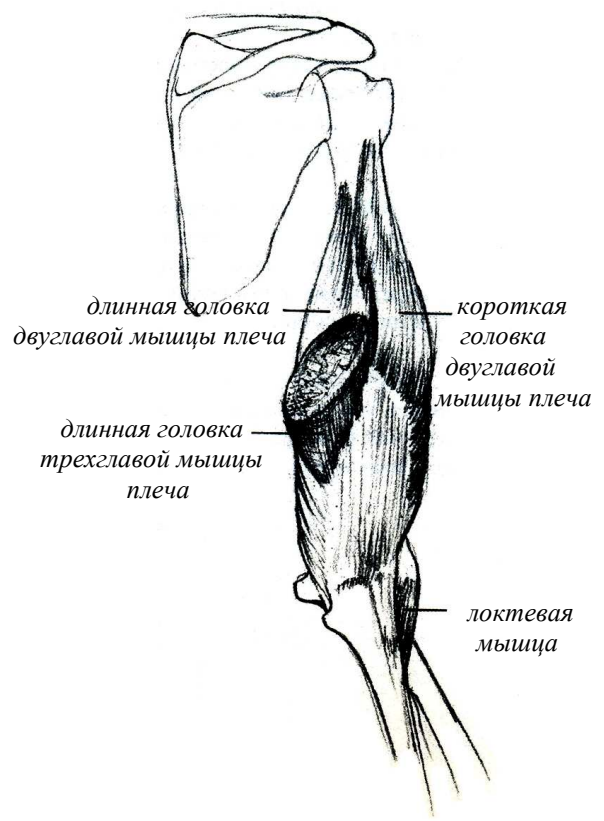
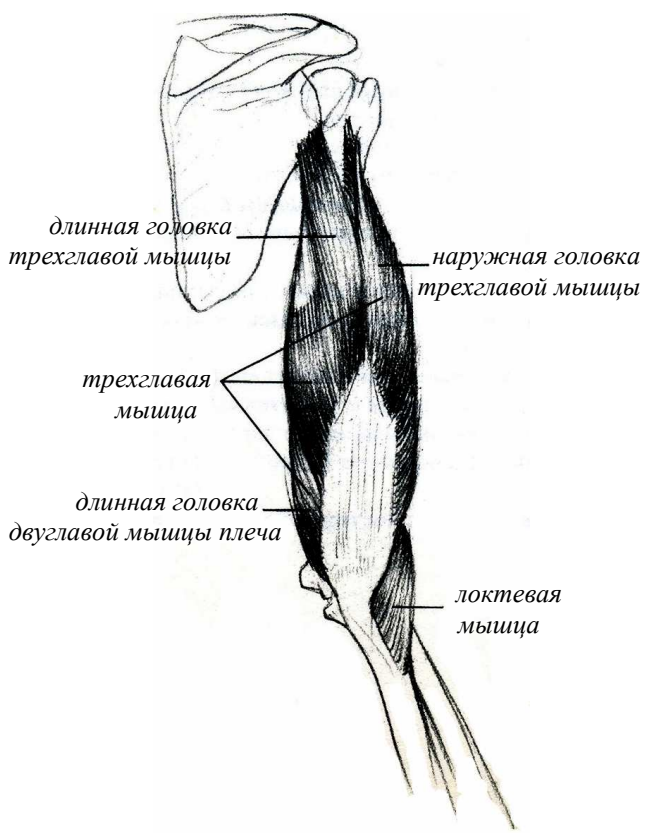
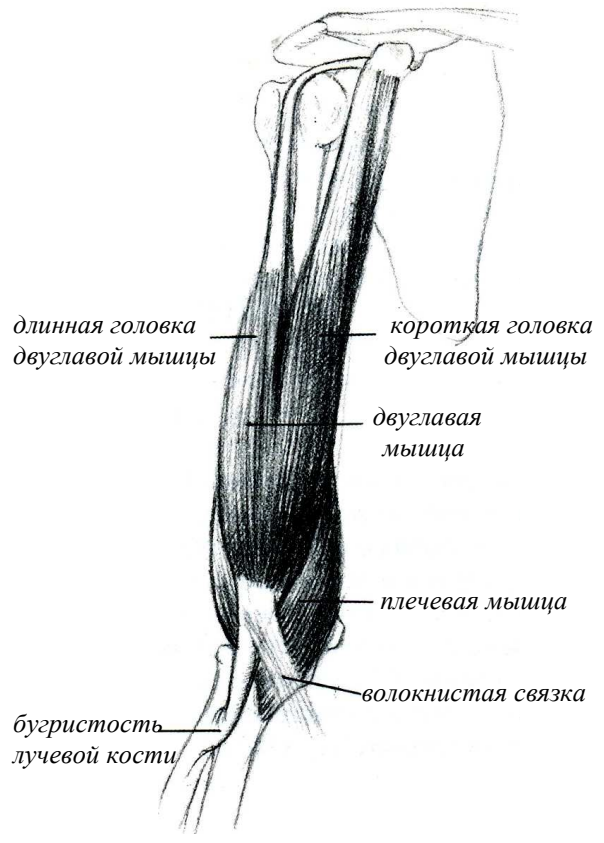
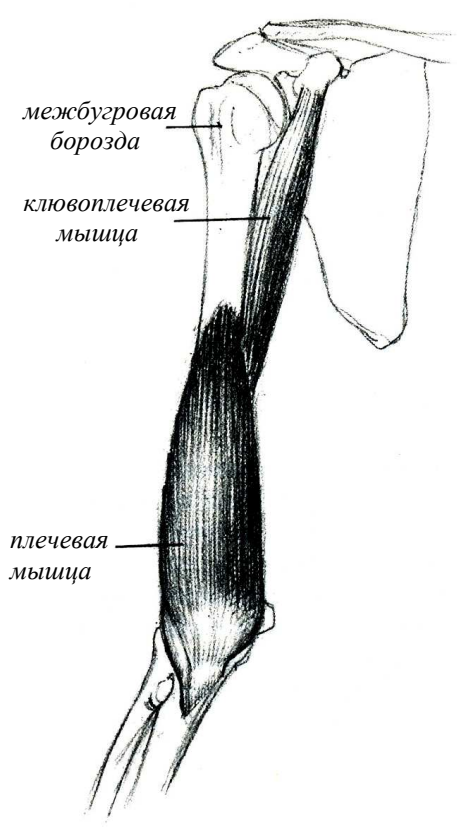


Рисунок 33 – Мышцы плеча

6 ПЛАСТИЧЕСКАЯ АНАТОМИЯ МЫШЦ ВЕРХНИХ КОНЕЧНОСТЕЙ

Мышцы верхней конечности подразделяются на три отдела – **мышцы плеча, мышцы предплечья и мышцы кисти.**

МЫШЦЫ ПЛЕЧА

Мышцы плеча условно состоят из мышц **сгибателей** (ключоплечевая, плечевая, двуглавая) и мышц **разгибателей** (трехглавая, локтевая).

На передней поверхности руки в области плеча находятся **двуглавая мышца плеча, ключоплечевая и плечевая мышцы**, а на задней – **трехглавая и локтевая мышцы.**

Двуглавая мышца плеча

Лежащая поверхностно двуглавая мышца плеча играет большую роль для формы руки.

Эта мышца, как показывает ее название, имеет две головки, которые начинаются на лопаточной кости и опускаются вниз в направлении локтевого сустава.

Прикрепляясь на предплечье к бугристости лучевой кости, двуглавая мышца сгибает руку в локтевом суставе и поворачивает наружу предплечье, то есть вызывает его супинацию.

Сухожилие двуглавой мышцы плеча хорошо прощупывается в области локтевой ямки. От этого сухожилия к внутренней стороне предплечья идет так называемая **пироговская фасция**, переходящая в **фасцию предплечья**. Положение пироговской фасции определяется под кожей, когда сгибается предплечье, особенно при сильном напряжении мышцы.

Ключоплечевая мышца

Рядом с короткой головкой двуглавой мышцы плеча находится ключоплечевая мышца. Эти два образования составляют продолговатое возвышение, выступающее под кожей при отведении руки. Ключоплечевая мышца начинается от клювовидного отростка лопатки. Прикрепляясь к плечевой кости, она сгибает и приводит эту кость в плечевом суставе.

Плечевая мышца

Под двуглавой мышцей плеча находится плечевая мышца. Она идет от передней поверхности плечевой кости к венечному отростку локтевой кости и прикрепляется к бугристости, которая имеется на передней поверхности этого отростка. Функция мышцы заключается в сгибании предплечья. Плечевая мышца несколько выступает из-под внутреннего и наружного краев двуглавой мышцы плеча и лежит в этих местах непосредственно под кожей. Между двуглавой и плечевой мышцами как с внутренней, так и с наружной стороны проходят вдоль плеча борозды. Эти борозды носят название **внутренней и наружной двуглавых борозд**. Обе мышцы, двуглавая и плечевая, являются синергистами, то есть мышцами, участвующими в одном и том же движении, — обе они сгибают предплечье.

Трехглавая мышца плеча

На задней поверхности плеча располагается их антагонист – трехглавая мышца плеча, которая разгибает предплечье. Трехглавая мышца плеча имеет три головки, из которых **длинная головка** начинается от лопатки, а **внутренняя и наружная головки** – от плечевой кости и от межмышечных перегородок. Эти головки не сливаются, а прикрепляются отдельно к ее сухожилию. Трехглавая мышца плеча прикрепляется к локтевому отростку локтевой кости. Благодаря этому прикреплению мышца обуславливает разгибание предплечья. Изучая форму руки, можно увидеть сухожилие мышцы, в которое переходят ее головки. Сами головки четко определяются под кожей при сильном сокращении мышцы.

Особенно заметны длинная и наружная головки, так как расположены более поверхностно. Как функциональное, так и пластическое значение трехглавой мышцы очень велико.

Локтевая мышца

На тыльной поверхности предплечья, в верхнем его отделе, лежит не большая локтевая мышца, которая, начинаясь от плечевой кости и прикрепляясь к локтевой, способствует разгибанию предплечья. Эта мышца, лежит поверхностно и нередко хорошо видна под кожей.

МЫШЦЫ ПРЕДПЛЕЧЬЯ

Рассматривая мышцы предплечья, надо отметить, что их собственно мышечная часть находится в верхнем отделе предплечья, в то время как в нижнем отделе располагаются по большей части только сухожилия этих мышц.

Можно выделить две основные группы мышц предплечья. Одна из них – группа **сгибателей** кисти и пальцев – начинается от внутреннего надмыщелка плечевой кости, идет на переднюю поверхность предплечья и опускается на кисть. Вторая группа – **разгибателей** кисти и пальцев – начинается от наружного надмыщелка плечевой кости, идет на заднюю поверхность предплечья и продолжается на тыльной поверхности кисти.

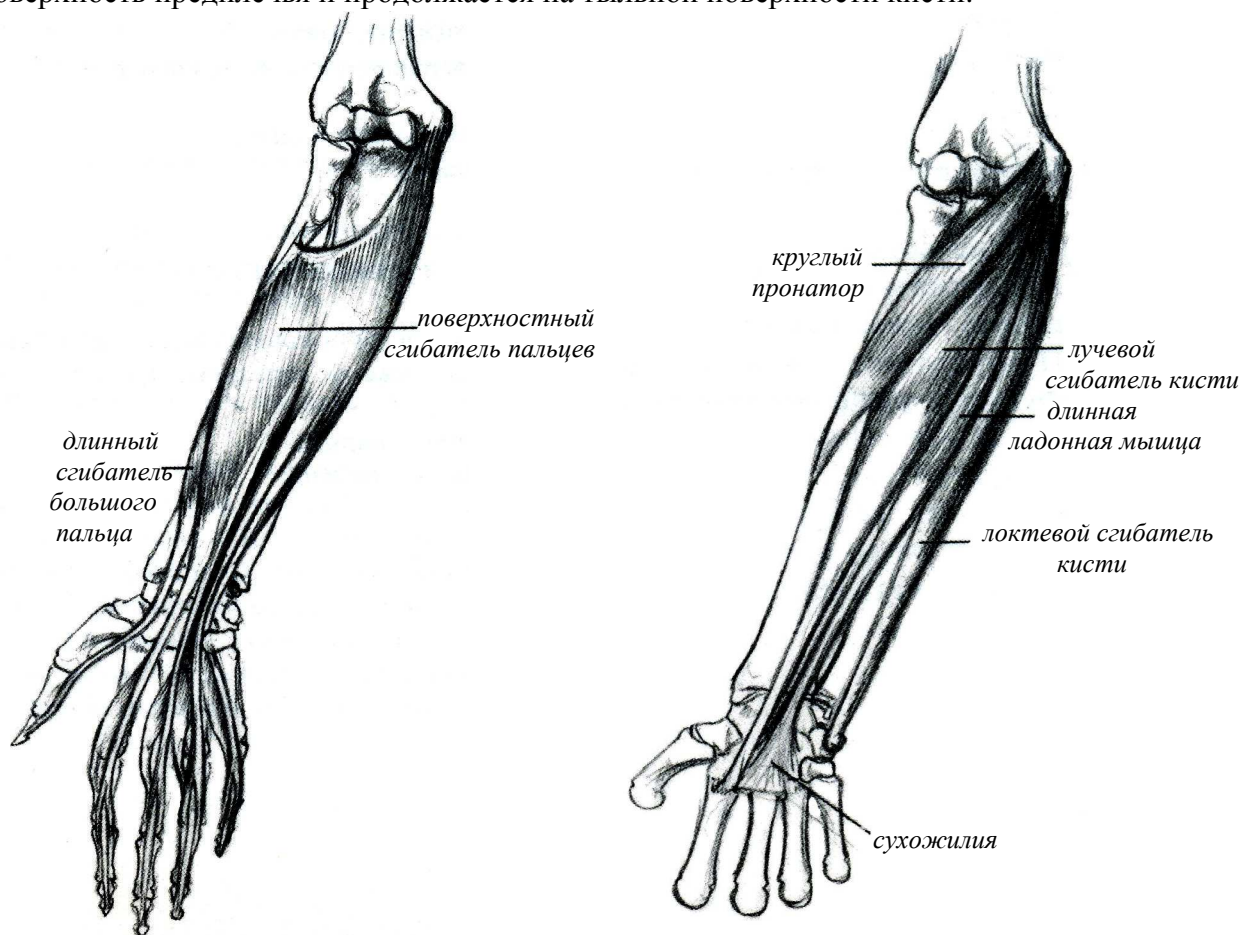


Рисунок 34 – Мышцы предплечья

Возвращаясь к рассмотрению передней группы мышц предплечья, разберем те мышцы, которые лежат поверхностно. К числу таких мышц относятся: **круглый пронатор**, **лучевой сгибатель запястья**, **длинная ладонная мышца** и **локтевой сгибатель запястья**. Кроме того, в нижнем отделе предплечья, в промежутках между сухожилиями названных мышц, видны, особенно при движении пальцев, сухожилия глубже расположенных мышц

(сгибателей пальцев). Между сухожилиями мышц предплечья имеется несколько борозд. В частности, на передней поверхности предплечья, в области лучевой кости между сухожилиями плечелучевой мышцы и лучевого сгибателя запястья, находится **лучевая борозда**, в которой прощупывается пульсация лежащей здесь лучевой артерии.

Как упоминалось выше, мышцы – **поверхностный сгибатель, круглый пронатор, лучевой сгибатель запястья, длинная ладонная мышца, локтевой сгибатель запястья, плечелучевая мышца** начинаются от внутреннего надмыщелка плечевой кости. Место прикрепления этих мышц различно.

Поверхностный сгибатель пальцев

Самая сильная мышца поверхностной группы мышц предплечья.

Эта мышца начинается от внутреннего надмыщелка плечевой кости, а также от верхней трети и края локтевой кости. Она проходит вниз, делится на четыре брюшка и переходит на нижней трети предплечья в четыре тонких сухожилия. Проходя вместе с сухожилиями глубокого сгибателя пальцев под поперечной связкой запястья на ладонь, сухожилие на уровне основных фаланг делится на две ножки и пропускают сухожилия глубокого сгибателя пальцев.

Крепится эта мышца ножками сухожилий к основанию средних фаланг 2 – 5 пальцев. Ее функция сгибать средние и ногтевые фаланги 2 – 5 пальцев, а при согнутых пальцах – всю кисть в целом.

Круглый пронатор

Эта мышца идет наискось к наружной стороне руки и прикрепляется к лучевой кости. Она сгибает и пронаторит предплечье. Сухожилия трех следующих мышц можно рассмотреть в нижнем отделе предплечья. Эти три мышцы переходят на кисть и, сокращаясь, сгибают ее в лучезапястном суставе.

Локтевой сгибатель кисти

Начинается от внутреннего надмыщелка плеча и от локтевого отростка. Сухожилие прощупывается в нижней трети предплечья.

Крепится к гороховидной кости кисти.

Ее функция сгибать кисть и приводить ее к локтевой кости.

Длинная ладонная мышца

Эта мышца начинается от внутреннего надмыщелка плечевой кости. Длинная ладонная мышца является самой слабой мышцей этой группы. Короткое брюшко уже в верхней трети предплечья переходит в длинное сухожилие, которое идет прямолинейно вниз; проходя над связкой запястья на ладонь, где переходит в широкий апоневроз, расположенный между кожей ладони и сухожилиями.

Ее функция сгибать ладонь и напрягать ладонный апоневроз.

Лучевой сгибатель пальцев

Начинается от внутреннего надмыщелка плечевой кости, ее тонкое брюшко идет в сторону лучевой кости и в середине предплечья переходит в сильное, плоское сухожилие.

Место крепления – ладонная сторона основания второй пястной кости.

Эта мышца сгибает кисть и поворачивает ее вовнутрь.

Плечелучевая мышца

Помимо сгибателей и разгибателей необходимо выделить мышцу, лежащую под кожей на наружной стороне передней поверхности предплечья. Это – плечелучевая мышца. Она идет от плечевой кости к нижнему концу лучевой и при сокращении способствует сгибанию предплечья и его повороту внутрь (пронации). Кроме этого, мышца может способствовать повороту предплечья в наружную сторону (супинации). Таким образом,

функция данной мышцы, равно как и многих других мышц, зависит от того исходного положения, в котором находится та или иная часть тела.

МЫШЦЫ КИСТИ

Наиболее крупными мышцами тыльной поверхности предплечья являются: **общий разгибатель пальцев**, **длинный** и **короткий лучевые разгибатели запястья** и **локтевой разгибатель запястья**. Все эти мышцы переходят на кисть и прикрепляются к ее костям.

Общий разгибатель пальцев

Общий разгибатель пальцев доходит до ногтевых фаланг. Сокращение этих мышц легко можно заметить при движении кисти и пальцев. Между этими мышцами, в верхнем отделе тыльной поверхности предплечья, в области головки лучевой кости имеется углубление — **верхняя лучевая ямка** («ямка красоты»).

Длинный и короткий лучевые разгибатели запястья

Кроме названных мышц тыльной поверхности предплечья существуют более мелкие мышцы, идущие с предплечья к большому пальцу – это **длинный** и **короткий разгибатели** и **длинная отводящая мышца большого пальца**, а также мышцы идущие ко второму и пятому пальцам. Сухожилия этих мышц хорошо различимы под кожей. Между сухожилиями **длинного** и **короткого разгибателей** большого пальца в области шиловидного отростка лучевой кости прощупывается **нижняя лучевая ямка** (анатомическая «табакерка»). Также хорошо видны сухожилия общего разгибателя пальцев, которые проходят по тыльной поверхности запястья и пястья и переходят на тыльную поверхность пальцев, достигая, как уже упоминалось, ногтевых фаланг (рис. 33).

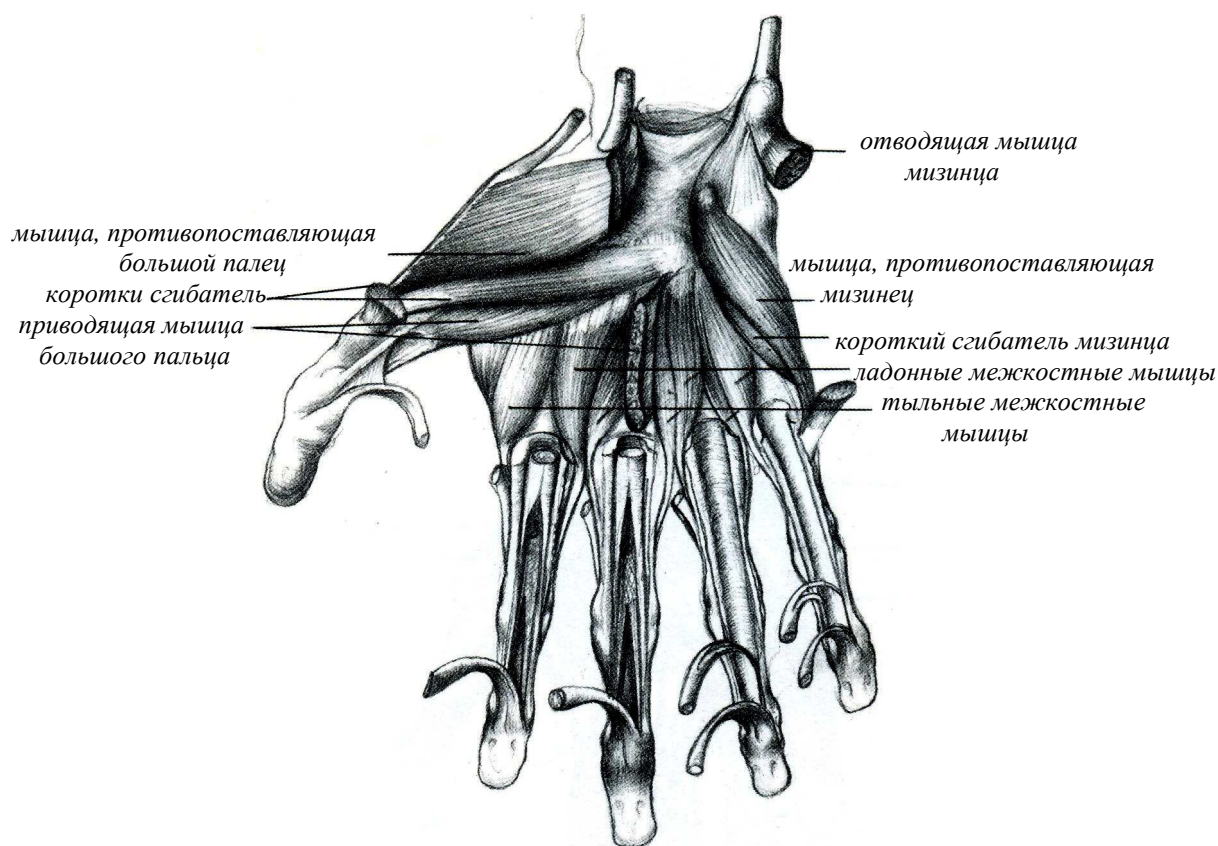


Рисунок 35 – Мышцы кисти

Мышцы ладонной поверхности

Мышцы ладонной поверхности кисти разделяются на три группы. Одна группа находится в области первого пальца, другая – со стороны пятого пальца, третья (средняя) – между этими двумя группами. То возвышение, которое образуют мышцы (а также кости) со стороны большого пальца, носит название *возвышения большого пальца*. В состав группы большого пальца входит несколько мышц, которые сгибают, приводят, отводят большой палец и, наконец, обеспечивают возможность его противопоставления другим пальцам. Благодаря этому кистью можно захватывать и удерживать те или иные предметы.

Со стороны малого пальца мышцы и «ости также образуют возвышение, где располагается несколько мышц, приводящих в движение пятый палец кисти. Между этими двумя возвышениями находится углубление. В этом углублении кроме сухожилий мышц – сгибателей пальцев лежат довольно мелкие мышцы (*червеобразные, межкостные*), прикрепляющиеся к основным фалангам пальцев. Большое количество мышц на кисти обеспечивает возможность самых различных как быстрых, так и медленных, как слабых, так и сильных движений пальцев. При разговоре мы часто пользуемся движениями руки, в частности движениями кисти и ее пальцев, для усиления выразительности нашей речи. Положение пальцев друг относительно друга, вся форма кисти при тех или иных движениях могут быть крайне разнообразны и изменчивы. Изображение кисти представляет большую трудность и требует известного мастерства, для достижения которого необходимо тщательно изучать форму как отдельных пальцев, так и всей кисти в целом.

7 ПЛАСТИЧЕСКАЯ АНАТОМИЯ МЫШЦ НИЖНИХ КОНЕЧНОСТЕЙ

В формировании нижних конечностей участвуют не только костные образования, но и мышцы. Мышцы нижней конечности по сравнению с мышцами верхней конечности отличаются значительно большей массивностью.

МЫШЦЫ ПЕРЕДНЕЙ ПОВЕРХНОСТИ БЕДРА

Мышцы бедра условно можно разделить на **переднюю, заднюю и внутреннюю** поверхности. Передняя поверхность образована, так называемыми, разгибателями. Сзади находятся сгибатели, а между этими поверхностями проходят приводящие мышцы.

Рассматривая спереди мышцы области тазобедренного сустава и бедра, можно увидеть несколько крупных мышц: **четырёхглавую мышцу бедра, наружную широкую, внутреннюю широкую, портняжную и гребешковую** мышцы, а кроме того, небольшую часть **подвздошно-поясничной** мышцы (рисунки 36 – 40).

Четырёхглавая мышца бедра

Четырёхглавая мышца бедра занимает почти всю его переднюю поверхность (рисунок 36). Из четырех головок этой

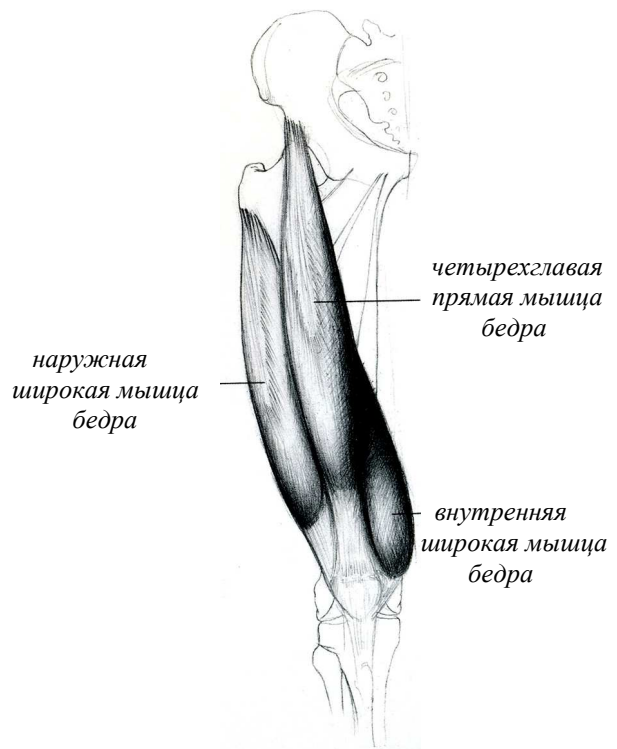


Рисунок 36 – Мышцы передней поверхности бедра

мышцы головка, именуемая прямой мышцей бедра, начинается от таза (от передней нижней подвздошной ости). Идя вниз, прямая мышца бедра прикрепляется к надколенной чашке, которая посредством собственной связки надколенной чашки в свою очередь прикрепляется к бугристости большой берцовой кости. Прямая мышца бедра сгибает бедро, то есть двигает его вперед. Кроме того, она разгибает голень. Остальные три головки четырехглавой мышцы бедра начинаются от бедренной кости и от межмышечных перегородок. Из этих головок наружная широкая мышца бедра и внутренняя широкая мышца бедра лежат поверхностно, причем внутренняя широкая спускается ниже наружной. Эти мышцы, как и лежащая в глубине промежуточная широкая мышца бедра, прикрепляются к надколенной чашке, а посредством ее связки – к бугристости большой берцовой кости. Четырехглавая мышца бедра разгибает голень в коленном суставе, являясь единственным разгибателем голени.

Наружная широкая мышца бедра

Сильная, продолговатая мышца, проходящая по наружной поверхности бедра (рисунок 36). Начинается она у основания большого вертела и наружной губы шероховатой линии бедра, и опускается вниз до наружного надмыщелка. Эта мышца крепится к основанию коленной чашечки.

Внутренняя широкая мышца бедра

Начинается от малого вертела и внутренней губы шероховатой линии, идет вниз до нижней трети бедра (рисунок 36). Волокна мышцы охватывают внутреннюю сторону бедра, и ее пучки соединяются с волокнами прямой мышцы бедра и средней широкой мышцей бедра. Крепится эта мышца к основанию коленной чашечки.

Портняжная мышца

Рассматривая бедро в целом, можно увидеть, что вдоль него идут две борозды, одна из которых (*передняя*) находится между внутренней широкой мышцей и приводящими мышцами бедра. По этой борозде проходит портняжная мышца (рисунок 37).

Портняжная мышца принадлежит к наиболее длинным мышцам человеческого тела. Начинаясь от таза (его передней верхней подвздошной ости), она идет вниз, обходит с внутренней стороны и отчасти сзади коленный сустав и, загибаясь вперед, достигает своим сухожилием бугристости большой берцовой кости. Эта мышца сгибает и поворачивает наружу (супинирует) бедро, кроме того, сгибает и несколько пронирует голень. По своему положению эта мышца имеет важное значение в пластической анатомии, так как лежит прямо под кожей. У людей с хорошо развитой мускулатурой можно без труда проследить эту мышцу на всем ее протяжении. Особенно хорошо она видна в тех случаях, когда нога повернута наружу и отведена в сторону.

На задней поверхности бедра, между двуглавой мышцей, с одной стороны, и *полусухожильной* и *полуперепончатой* – с другой, проходит *задняя борозда*, которая, расширяясь книзу, переходит в *подколенную ямку*. Также спереди находится *бедренная борозда*, а сзади *ягодичная*.



Рисунок 37 – Портняжная мышца

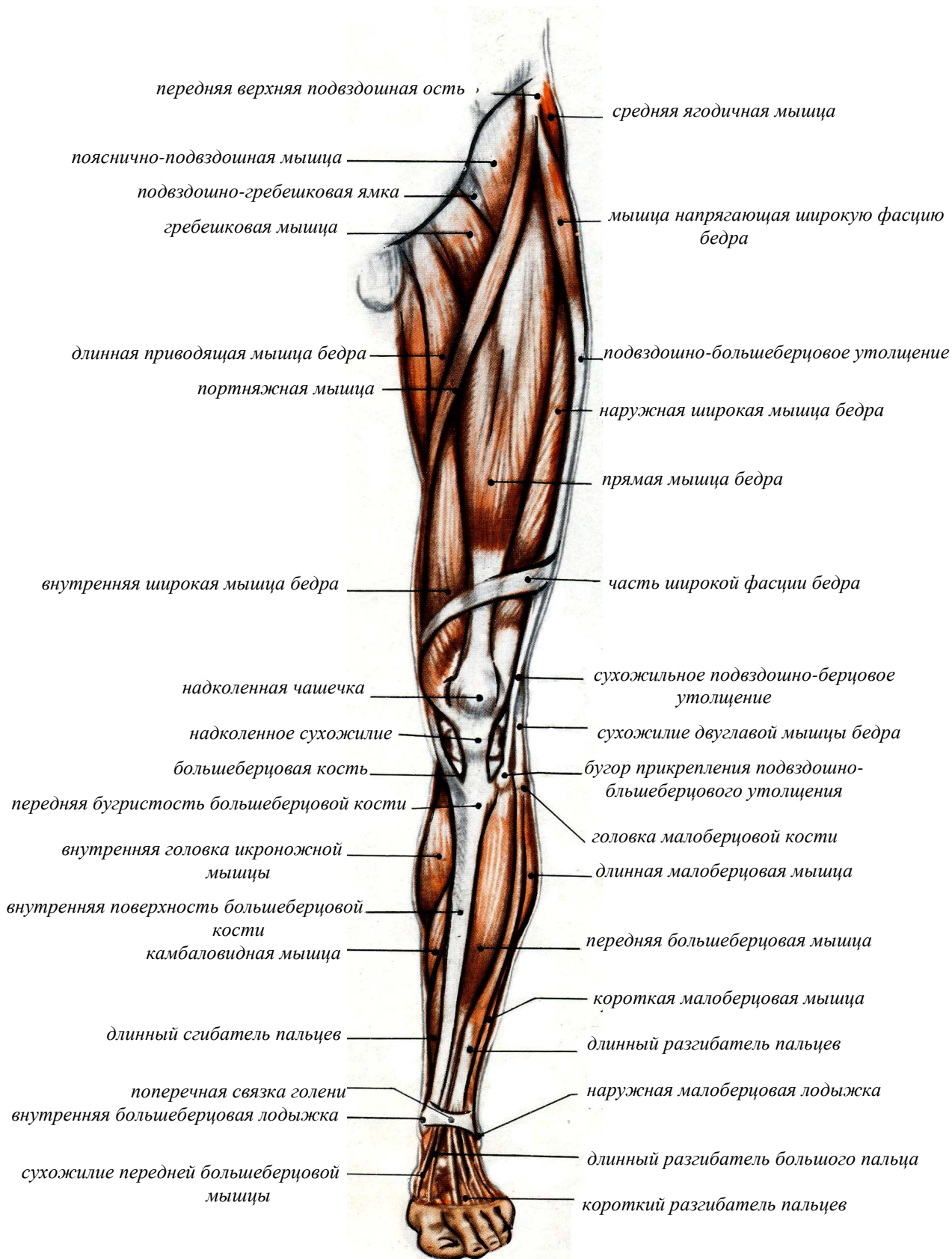


Рисунок 38 – Мышцы нижней конечности, вид спереди

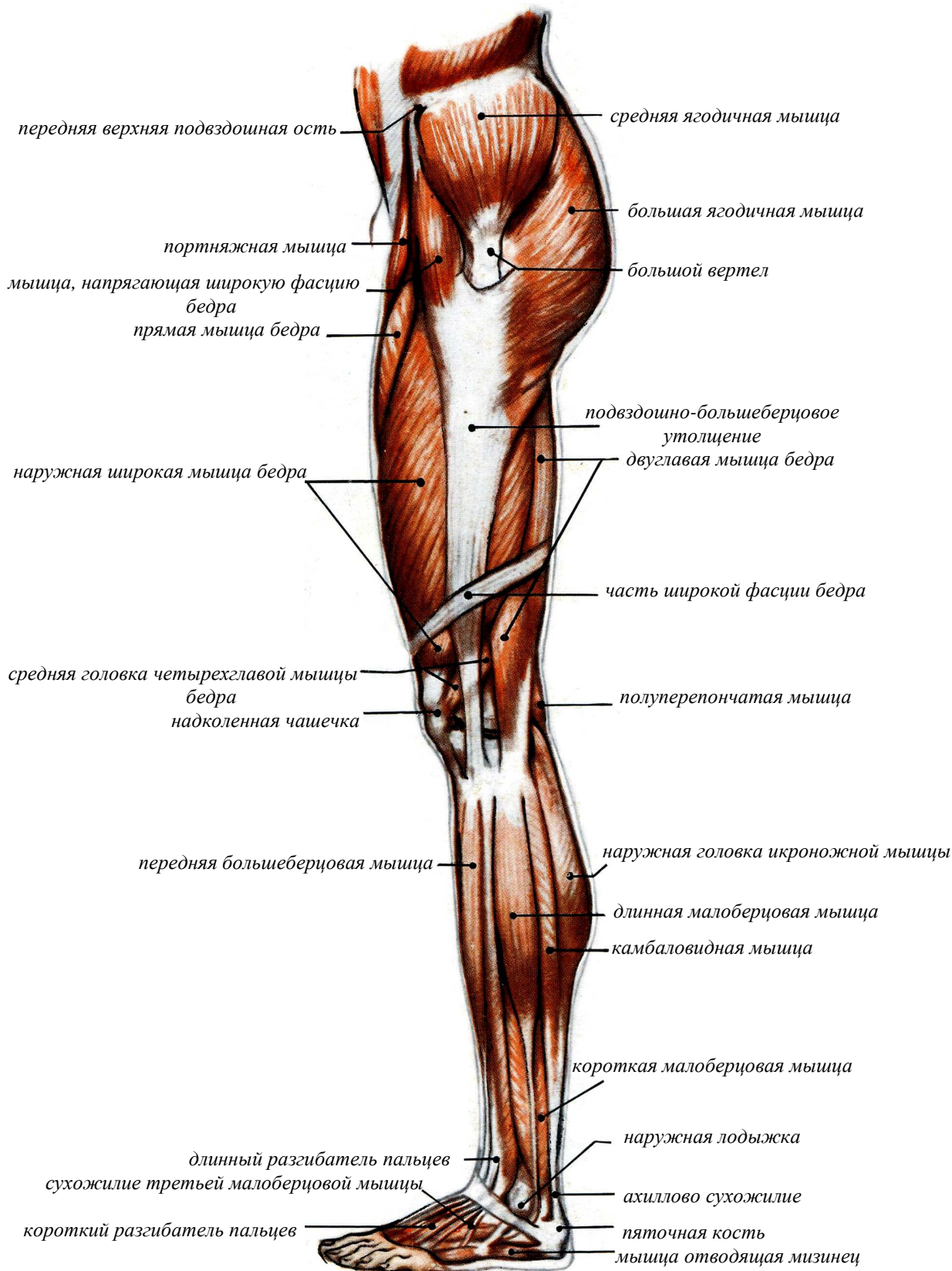


Рисунок 39 – Мышцы нижней конечности, с наружной стороны

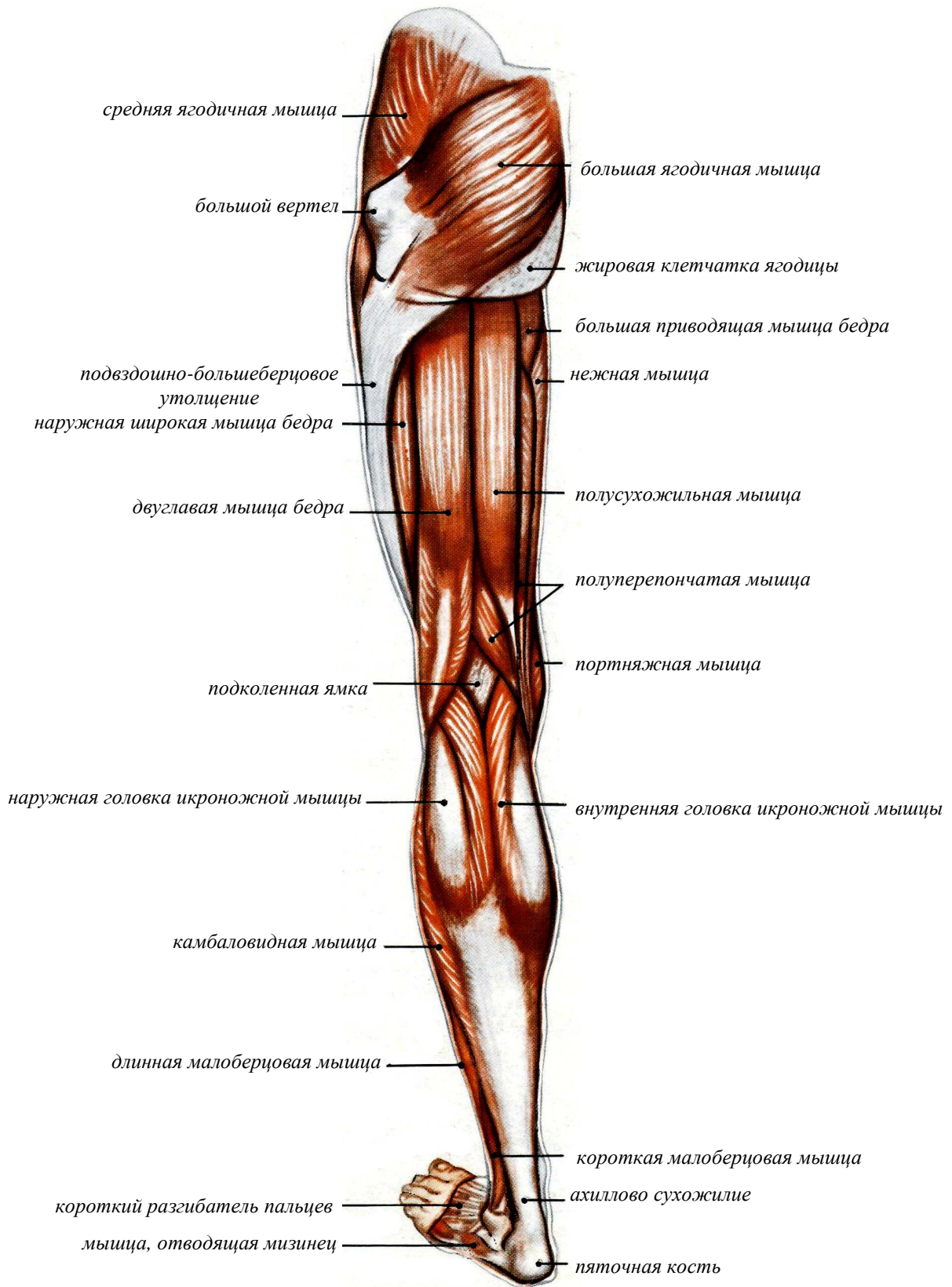


Рисунок 40 – Мышцы нижней конечности, вид сзади

Большой интерес представляет изучение ноги в области коленного сустава. Здесь спереди выступает целый ряд костных образований. И кроме того, находится **собственная связка надколенной чашки**, которой подходит сверху четырехглавая мышца бедра. Изучая форму колена, необходимо внимательно разобрать на живой натуре все выступы и углубления, образуемые здесь как скелетом, так и мышцами.

Гребешковая и подвздошно-поясничная мышцы

Между портняжной мышцей, паховой связкой и длинной приводящей мышцей находится бедренный треугольник, дно которого образовано гребешковой и подвздошно-поясничной мышцами.

Эти мышцы можно хорошо рассмотреть на виде спереди (рисунок 38).

Мышца натягиватель широкой фасции бедра

Также сгибает бедро мышца – натягиватель широкой фасции бедра (рисунок 39). Эта мышца начинается, как и портняжная мышца, от передней верхней подвздошной ости. Она идет вниз и отчасти назад, прикрепляясь к утолщенной полосе широкой фасции бедра, проходящей вдоль его наружной поверхности.

При своем сокращении мышца, натягивая утолщенную полосу широкой фасции бедра, способствует сгибанию бедра, а кроме того, его повороту внутрь (пронации).

Ягодичная мышца

Эта мышца сформирована двумя мышцами: большой ягодичной и средней ягодичной, а так же в ее состав входит жировая клетчатка.

Сзади тазобедренного сустава располагается большая ягодичная мышца (рисунки 39, 40). Эта крупная мышца имеет большое значение для формы тела. Начинаясь от таза, она идет своими волокнами вниз, к наружной стороне. Большая ягодичная мышца имеет грубо волокнистое строение и хорошо развитые соединительнотканые прослойки.

Местом прикрепления мышцы является ягодичная бугристость бедренной кости, а также широкая фасция бедра.

При своем сокращении большая ягодичная мышца разгибает и поворачивает в наружную сторону (супинирует) бедренную кость, а вместе с ней и всю ногу.

Под большой ягодичной мышцей, в области тазобедренного сустава, располагается ряд других более мелких мышц.

Средняя ягодичная мышца

Спереди от большой ягодичной мышцы, между ней и мышцей – натягивателем широкой фасции, находится средняя ягодичная мышца (рисунок 40). Значительная часть этой мышцы лежит непосредственно под кожей. При своем сокращении мышца способствует отведению бедра.

МЫШЦЫ ЗАДНЕЙ ПОВЕРХНОСТИ БЕДРА

Задняя поверхность бедра занята тремя мышцами. С наружной стороны бедра лежит **двуглавая мышца бедра**, с внутренней – **полусухожильная** и **полуперепончатая** мышцы.

Все три мышцы имеют началом **седалищный бугор**.

Двуглавая мышца бедра

Мышца начинается от этого бугра лишь своей длинной головкой. Ее короткая головка начинается от бедренной кости. Двуглавая мышца бедра прикрепляется к головке малой берцовой кости.

Мышца хорошо прощупывается на всем своем протяжении, и особенно хорошо видна в ее нижнем отделе, именно в области подколенной ямки (рисунок 41). Здесь эта мышца хорошо прощупывается сзади и снаружи, особенно в тех случаях, когда нога согнута в

коленном суставе. При этом между сухожилием двуглавой мышцы бедра и внутренней широкой мышцей бедра образуется ямка продолговатой формы. При своем сокращении мышца разгибает бедро и сгибает голень.

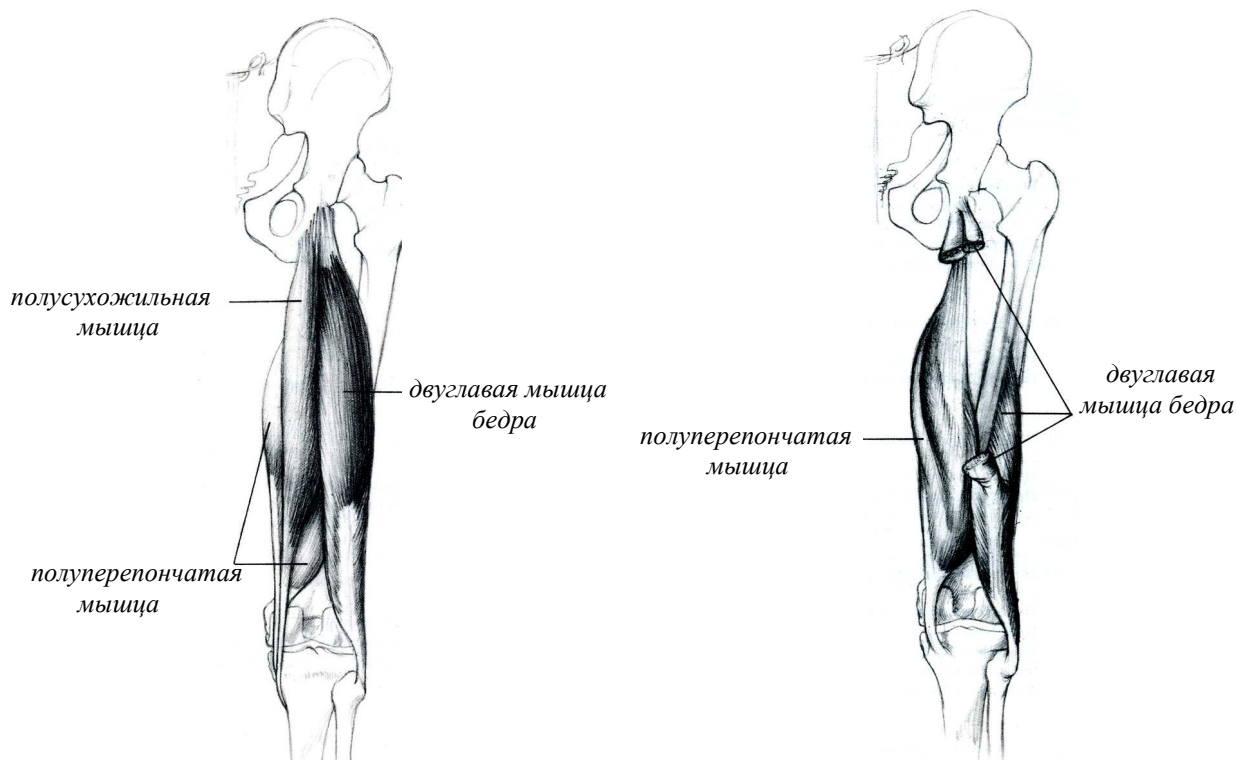


Рисунок 41 – Мышцы задней поверхности бедра

Полусухожильная и полуперепончатая мышцы

Ту же функцию разгибания бедра и сгибания голени выполняют полусухожильная и полуперепончатая мышцы. Обе эти мышцы, как уже упоминалось, начинаются на **седалищном бугре**, идут вниз по внутренней стороне задней поверхности бедра и прикрепляются к большой берцовой кости (рисунок 41). Из этих двух мышц полусухожильная располагается более поверхностно, а полуперепончатая – более глубоко. Обе мышцы хорошо прощупываются, особенно в области подколенной ямки.

МЫШЦЫ ВНУТРЕННЕЙ ПОВЕРХНОСТИ БЕДРА

Внутренняя поверхность бедренной кости покрыта крупными мышцами, помогающими приведению бедра. Большая часть этих мышц находится в глубине и не выступает под кожей. Это касается также и самой крупной мышцы данной области – **большой приводящей мышцы**, которая лишь на ограниченном участке, в области внутренней поверхности верхнего отдела бедра, прилегает к коже. Однако здесь есть мышца, которая лежит непосредственно под кожей. Это – **нежная мышца**.

Большая приводящая мышца бедра

Начинается эта мышца от нисходящей ветви лонной кости (рисунок 42), восходящей ветви седалищной кости и седалищного бугра. Крепится к внутренней губе шероховатой линии бедра от малого вертела вниз и доходит до внутреннего мыщелка.

Длинная приводящая мышца бедра

В области верхнего отдела бедра находится длинная приводящая мышца бедра (рисунок 42). Эта мышца идет от таза к бедренной кости. Она приводит, и отчасти сгибает ногу в тазобедренном суставе, а так же помогает сгибать бедро и поворачивать его в наружную сторону (супинировать).

Эта крупная мышца начинается от места соединения горизонтальной и нисходящей ветви лонной кости и крепится к средней трети внутренней губы шероховатой линии.

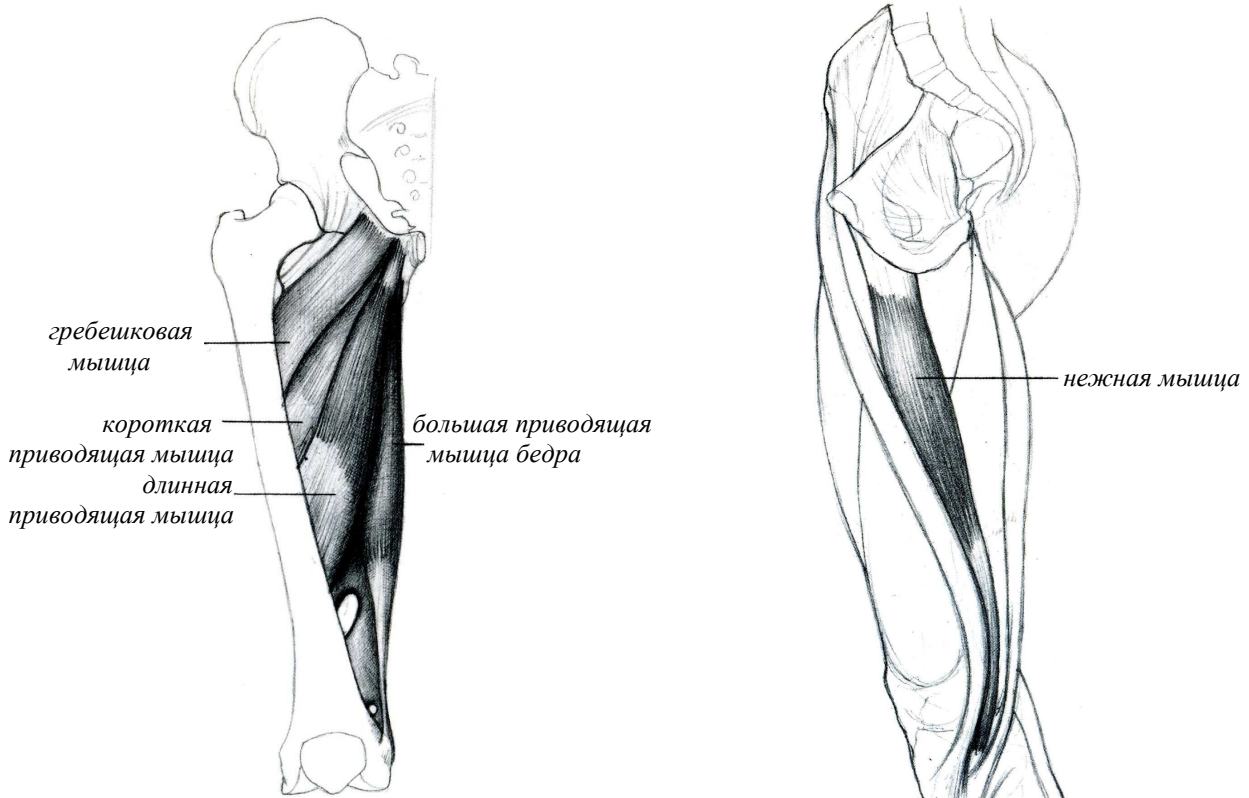


Рисунок 42 – Мышцы внутренней поверхности бедра

Короткая приводящая мышца бедра

Эта мышца начинается от нисходящей ветви лонной кости и крепится к верхней трети внутренней губы шероховатой линии (рисунок 42). Функция у этой мышцы такая же, как и у длинной приводящей мышцы бедра.

Нежная мышца

Мышца идет от таза до голени, прикрепляясь к большой берцовой кости (рисунок 42). Основная функция мышцы состоит в приведении бедра и сгибании голени.

Три мышцы – *полусухожильная*, *портняжная* и *нежная*, сходясь в области верхнего отдела большой берцовой кости, на ее внутренней поверхности (внутреннем мыщелке), образуют так называемую *мышечную гусиную лапку*.

МЫШЦЫ ПЕРЕДНЕЙ ПОВЕРХНОСТИ ГОЛЕНИ

Голень имеет три группы мышц – **переднюю**, **наружную** и **заднюю**. Их мышечные части расположены в верхнем отделе голени. По направлению к голеностопному суставу

эти мышцы переходят в сухожилия, которые спускаются на стопу.

Передняя группа мышц голени лежит между большой и малой берцовыми костями. Эта группа мышц наиболее хорошо видна на виде спереди.

Передняя большеберцовая мышца

С наружной стороны большой берцовой кости к ней примыкает передняя большеберцовая мышца. Эта мышца видна на всем своем протяжении. Ее сухожилие в области передней поверхности голеностопного сустава хорошо прощупывается, особенно в тех случаях, когда стопа разогнута, то есть приподнята своим носком кверху. Передняя большеберцовая мышца прикрепляется к внутреннему своду стопы в области первой клиновидной кости. Сокращаясь, эта мышца разгибает и поворачивает стопу в наружную сторону (супинирует стопу).

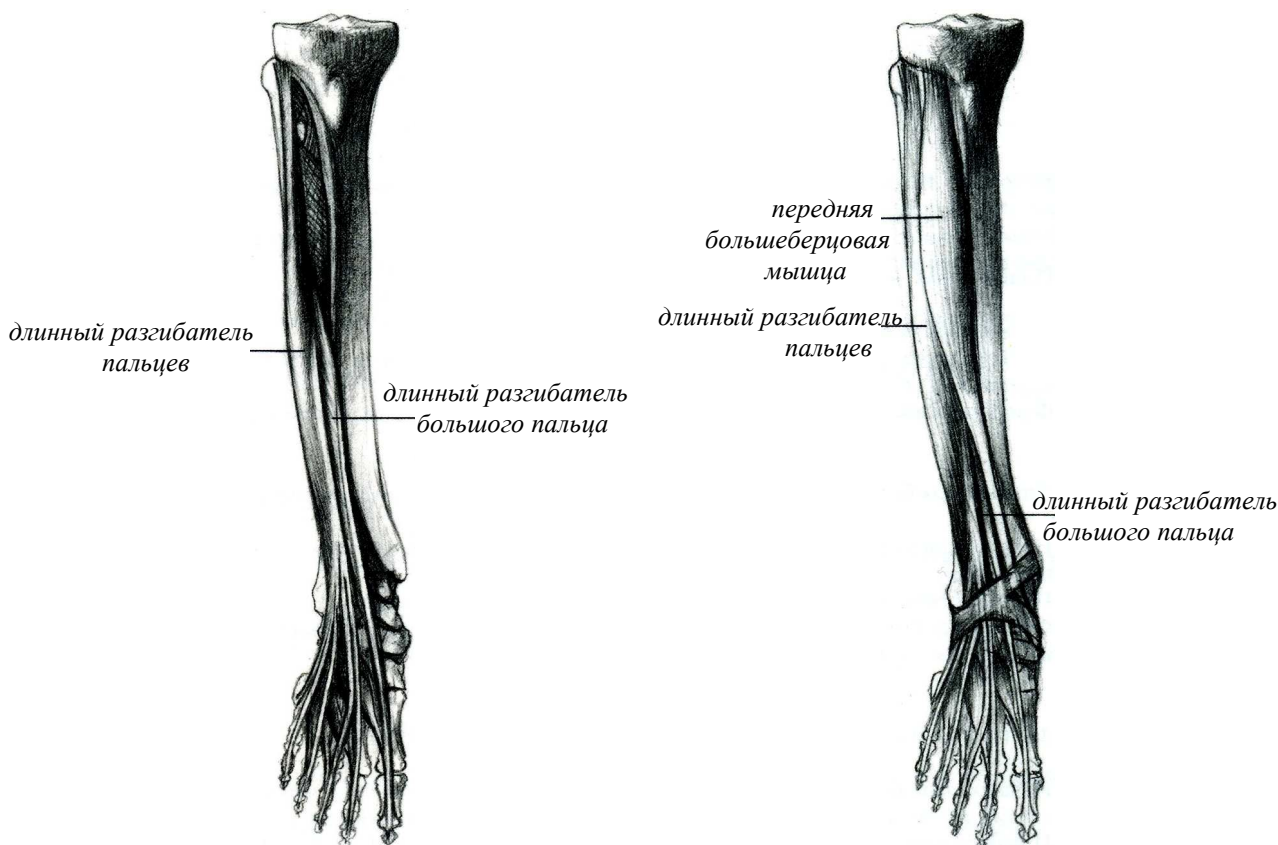


Рисунок – 43 Мышцы передней поверхности голени

Длинный разгибатель пальцев

Рядом с большеберцовой мышцей, в верхнем отделе голени, находится мышца – длинный разгибатель пальцев. Эта мышца начинается от наружного мыщелка большой берцовой кости, от межкостной перепонки и от малой берцовой кости. На стопе длинный разгибатель пальцев своими четырьмя сухожилиями достигает ногтевых фаланг второго, третьего, четвертого и пятого пальцев, к которым и прикрепляется. Кроме того, мышца имеет сухожильное ответвление в области стопы, прикрепляющееся к бугристости пятой плюсневой кости. Это – так называемая третья малоберцовая мышца. Длинный сгибатель пальцев разгибает пальцы и всю стопу.

Длинный разгибатель большого пальца

Между названными двумя мышцами в нижней половине голени находится мышца – длинный разгибатель большого пальца, которая доходит до ногтевой фаланги большого пальца. Ее сухожилие, как и сухожилия предыдущих мышц, можно легко проследить на живой натуре. Длинный разгибатель большого пальца, как показывает само название, разгибает этот палец, а вместе с тем разгибает всю стопу и поворачивает ее в наружную сторону.

Все три названные мышцы укрепляются каждая на своем месте связками (поперечная и крестообразная связки голени), которые представляют собой утолщение фасции, покрывающей голень и тыльную поверхность стопы.

МЫШЦЫ НАРУЖНОЙ ПОВЕРХНОСТИ ГОЛЕНИ

Длинная и короткая малоберцовые мышцы

На наружной поверхности голени находятся две малоберцовые мышцы – длинная и короткая – хорошо различимые под кожей.

Обе мышцы проходят своими сухожилиями под наружной лодыжкой. Из них короткая малоберцовая мышца прикрепляется к бугристости пятой плюсневой кости, а длинная подходит под свод стопы, ложится на ее подошвенную поверхность и прикрепляется к внутреннему краю стопы, в области первой клиновидной и основания первой плюсневой костей. Обе малоберцовые мышцы сгибают стопу, то есть опускают ее носком книзу, а кроме того, поворачивают ее внутрь и слегка отводят в сторону.

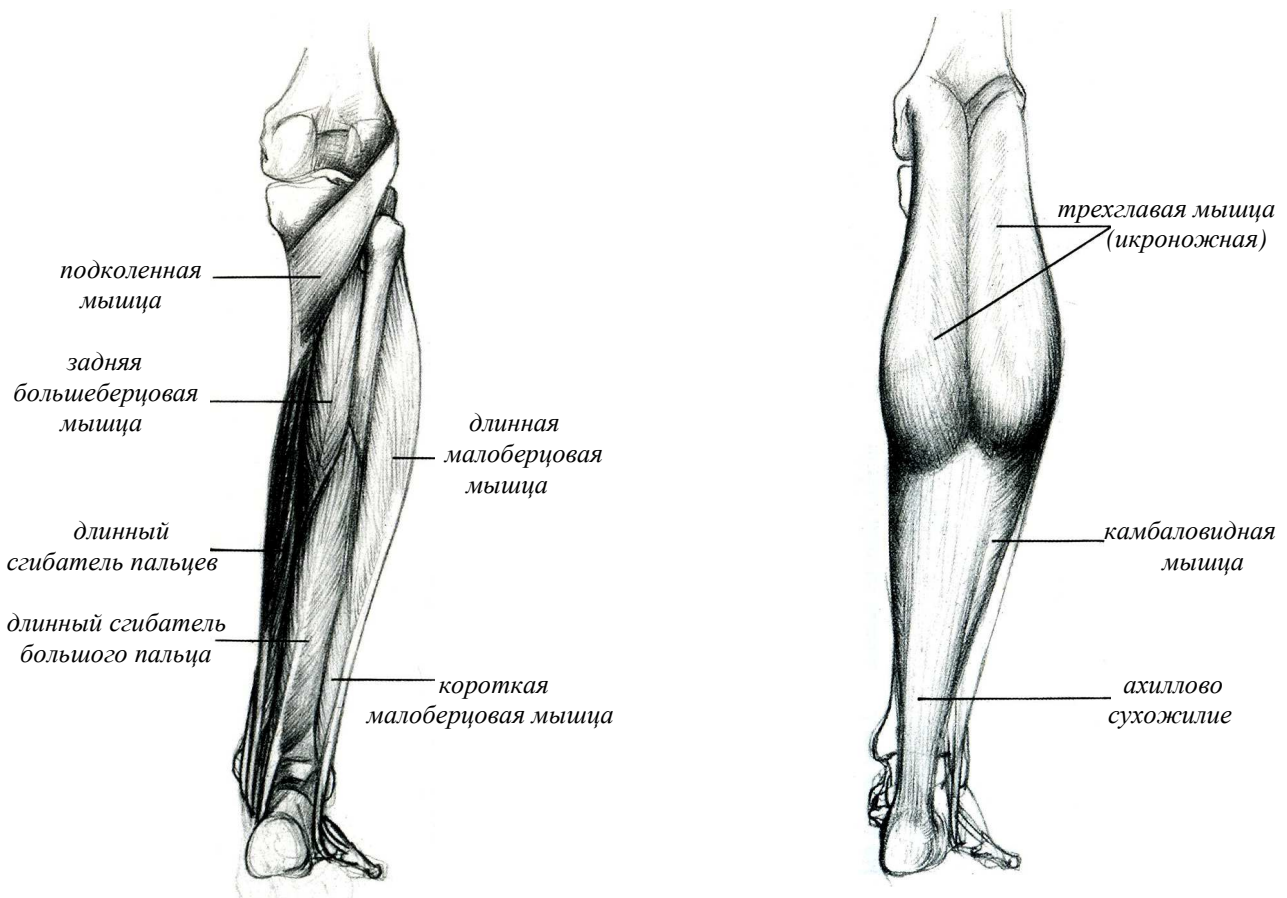


Рисунок 44 – Мышцы наружной и задней поверхности голени

МЫШЦЫ ЗАДНЕЙ ПОВЕРХНОСТИ ГОЛЕНИ

Трехглавая мышца голени

Задняя группа мышц голени является самой сильной. Здесь находится трехглавая мышца голени. Ее две головки – внутренняя и наружная – лежат поверхностно и образуют икроножную мышцу. Третья головка, лежащая под первыми двумя, носит название камбаловидной мышцы.

Она выступает из-под икроножной мышцы, с ее внутренней и наружной стороны. Все три головки трехглавой мышцы голени сходятся к пяточному сухожилию, которое прикрепляется к пяточной кости. Основная функция трехглавой мышцы голени заключается в сгибании стопы. Кроме того, ее головки, составляющие икроножную мышцу, содействуют сгибанию ноги в коленном суставе.

Изучая трехглавую мышцу голени на живой модели, следует обратить внимание на то, что внутренняя головка икроножной мышцы спускается ниже наружной головки.

Обе головки ограничивают подколенную ямку, общая форма которой несколько напоминает форму ромба. Сверху эта ямка ограничена с наружной стороны двуглавой мышцей бедра, а с внутренней – полусухожильной и полуперепончатой мышцами.

Под трехглавой мышцей голени лежат глубокие мышцы (задняя большеберцовая, длинный сгибатель пальцев, длинный сгибатель большого пальца), сухожилия которых проходят под внутренней лодыжкой на подошву стопы. Из этих мышц сгибатели пальцев сгибают не только пальцы, но вместе с тем и всю стопу в голеностопном суставе. Сгибает стопу также и задняя большеберцовая мышца.

МЫШЦЫ СТОПЫ

Стопа включает двадцать мышц, из которых девятнадцать расположены на подошве и две мышцы на тыльной поверхности стопы. Соответственно мышцы стопы подразделяются на **тыльные** и **подошвенные**.

К тыльным мышцам относятся **короткий разгибатель большого пальца** и **короткий разгибатель пальцев**. Эти мышцы начинаются на наружной стороне тыльного отдела стопы, в области пяточной кости, и, доходя до фаланг пальцев, способствуют разгибанию последних.

Мышцы подошвенной поверхности стопы подразделяются на три группы: **мышц большого пальца**, **малого пальца** и **среднюю группу**, лежащую между первыми двумя. В состав этих трех групп входят сравнительно короткие мышцы, которые способствуют как движениям пальцев стопы, так и удержанию сводов стопы. В движениях пальцев также принимают участие находящиеся между плюсневыми остями межкостные мышцы.

Из всех названных мышц только мышцы, лежащие с внутренней и наружной стороны стопы, и отчасти мышцы ее тыльной поверхности находятся непосредственно под кожей. Что касается подошвенной поверхности стопы, то здесь под кожей, которая отличается в этом месте плотностью и толщиной, лежит ясно выраженный **подошвенный апоневроз**, а уже под ним находятся мышцы.

Короткий разгибатель большого пальца и короткий разгибатель пальцев

Начинаются эти мышцы на тыльной поверхности пяточной кости и тонкими сухожилиями соединяются с сухожилиями длинного разгибателя пальцев и длинного разгибателя большого пальца. Соединенные сухожилия делятся на тыльной поверхности первых фаланг пальцев на три части, из которых средняя прикрепляется к основанию второй, а боковые части – к основанию концевых фаланг пальцев.

Их функция: совместно с длинным разгибателем пальцев они разгибают пальцы.

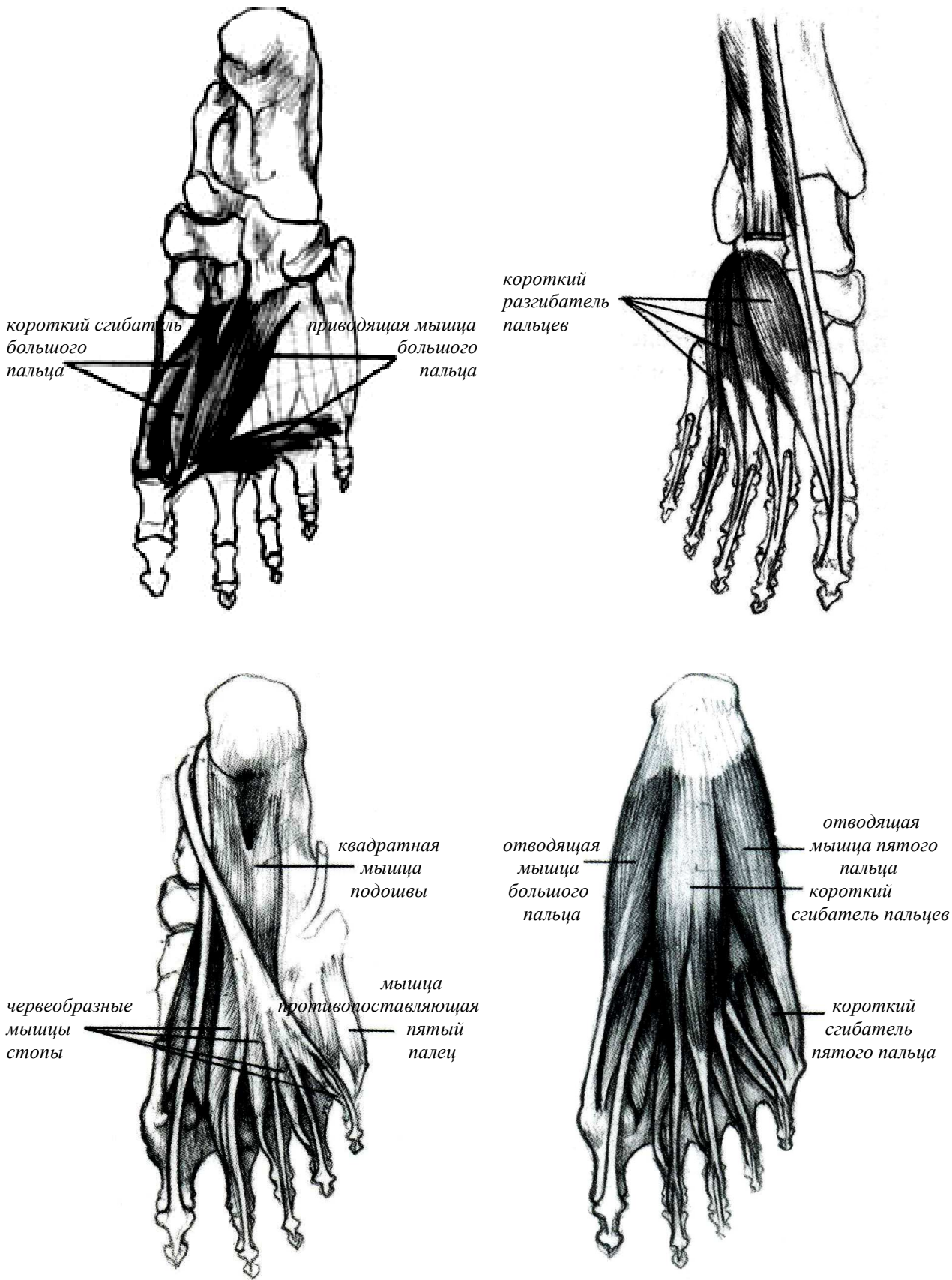


Рисунок – 45 Мышцы стопы

8 ПРОПОРЦИИ ФИГУРЫ ЧЕЛОВЕКА

Будущий архитектор должен изучать человеческое тело, для того чтобы в форме, движении и выразительном изображении тела раскрыть мышление, чувства и характер человека.

Человек – единственное существо, обычно находящееся в вертикальном положении. Проходящая через центр человеческого тела вертикаль образуется пересечением двух плоскостей, помогающих изображать тело в пространстве. Фронтальная плоскость, делящая тело на переднюю и заднюю половины, и сагиттальная плоскость, делящая тело на две симметричные части; последняя проходит на равном расстоянии от парных (симметричных) органов, указывающих середину поверхности тела (рис. 46). Тело человека содержит много парных органов и образований: глаза, уши, груди, ягодицы и т. д., а также верхние и нижние конечности, иначе говоря, система распределения объемов, в которой симметрия играет важную роль. Столь же важны и продольные деления, которые придают сегментный характер телу.

Неравность продольных частей тела контрастирует с двусторонней симметрией и нарушает ее единообразие. Верхние конечности длиннее торса, нижние конечности длиннее верхних, между тем как объем торса больше объема конечностей. Таким образом, человеческое тело представляет собой равновесие симметрии и многообразия форм.

Человеческое тело является совокупностью изумительного богатства специфических форм и признаков. Благодаря своей многообразной выразительности руки могут сами по себе стать портретом в миниатюре. Подобно тому, как каждая часть головы – рот, глаза – может создать бесчисленные выражения лица, так и конечности в состоянии покоя или движения, согнутые или вытянутые, вызывают соответствующие позы бесчисленные образы. Иногда одна рука может выразить больше, чем все тело.

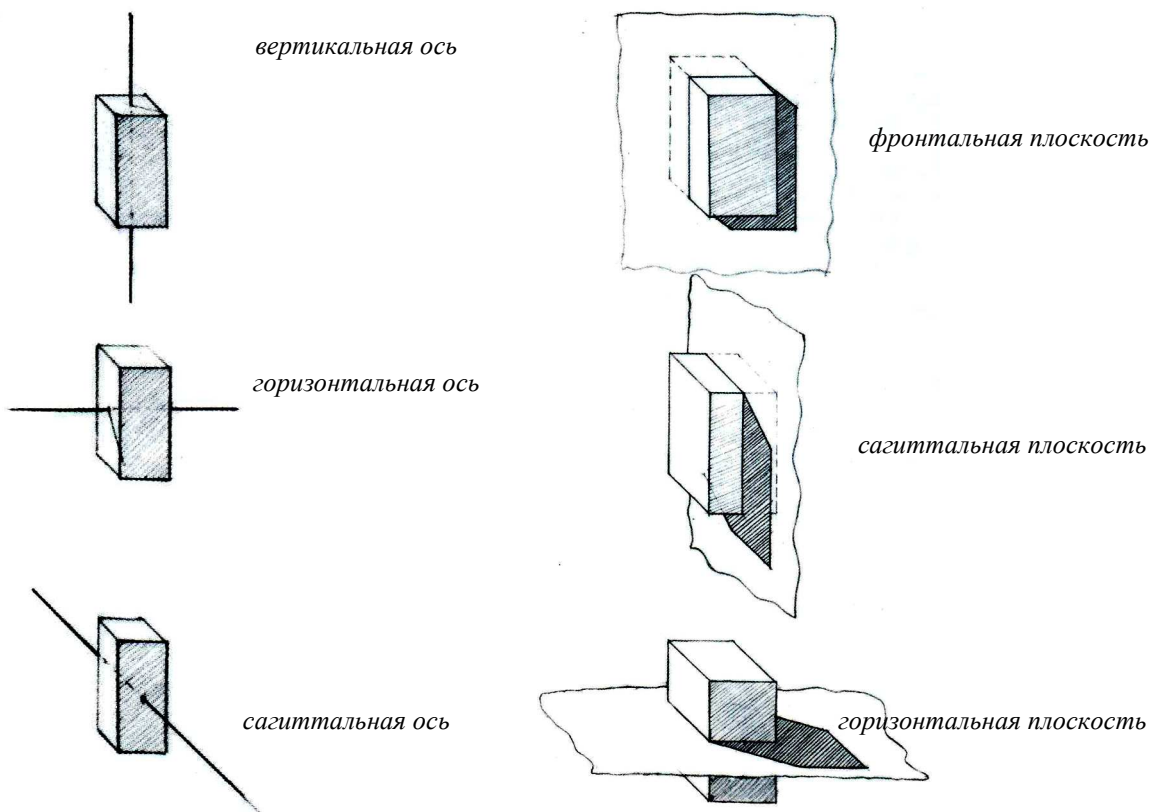


Рисунок 46 – Главные оси и плоскости фигуры

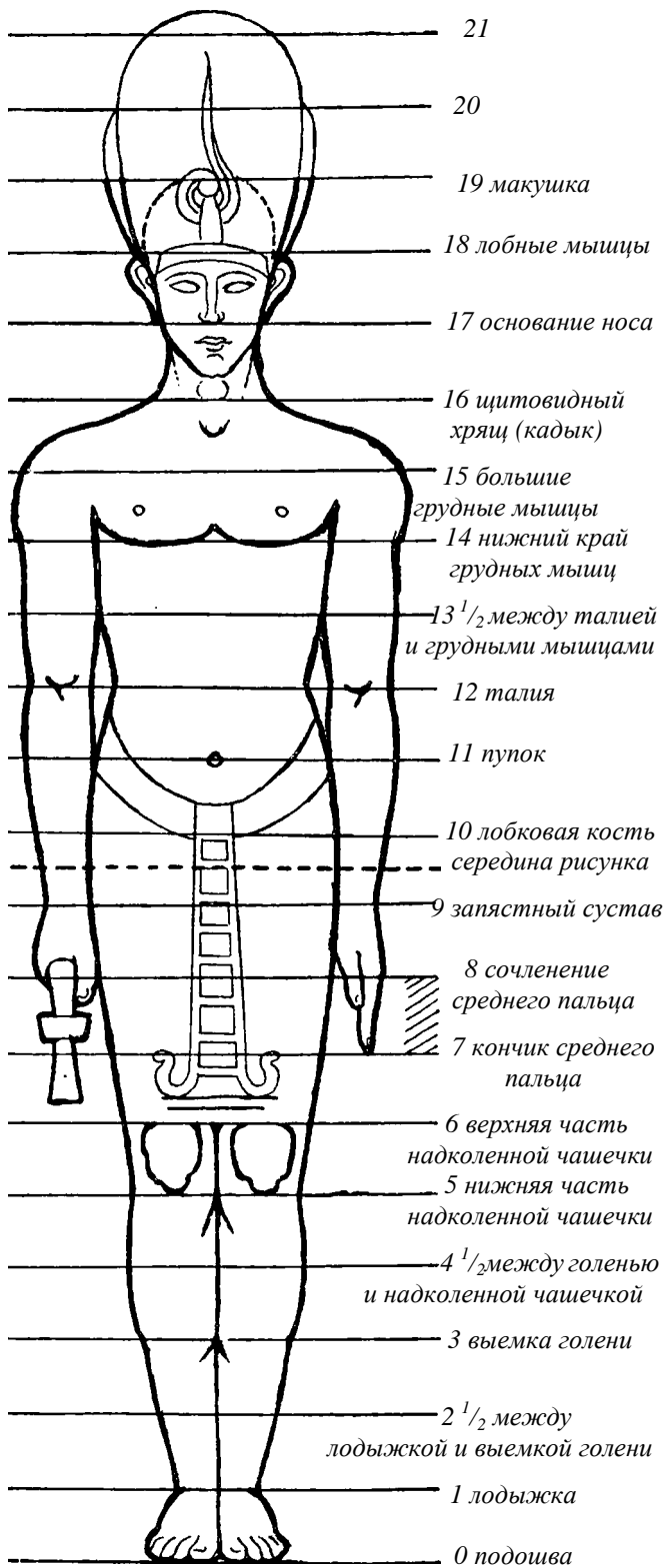


Рисунок 47 – Египетский канон – средний палец в качестве единицы измерения (по Ш. Блану)



Рисунок 48 – Пропорции мужской фигуры. Микеланджело

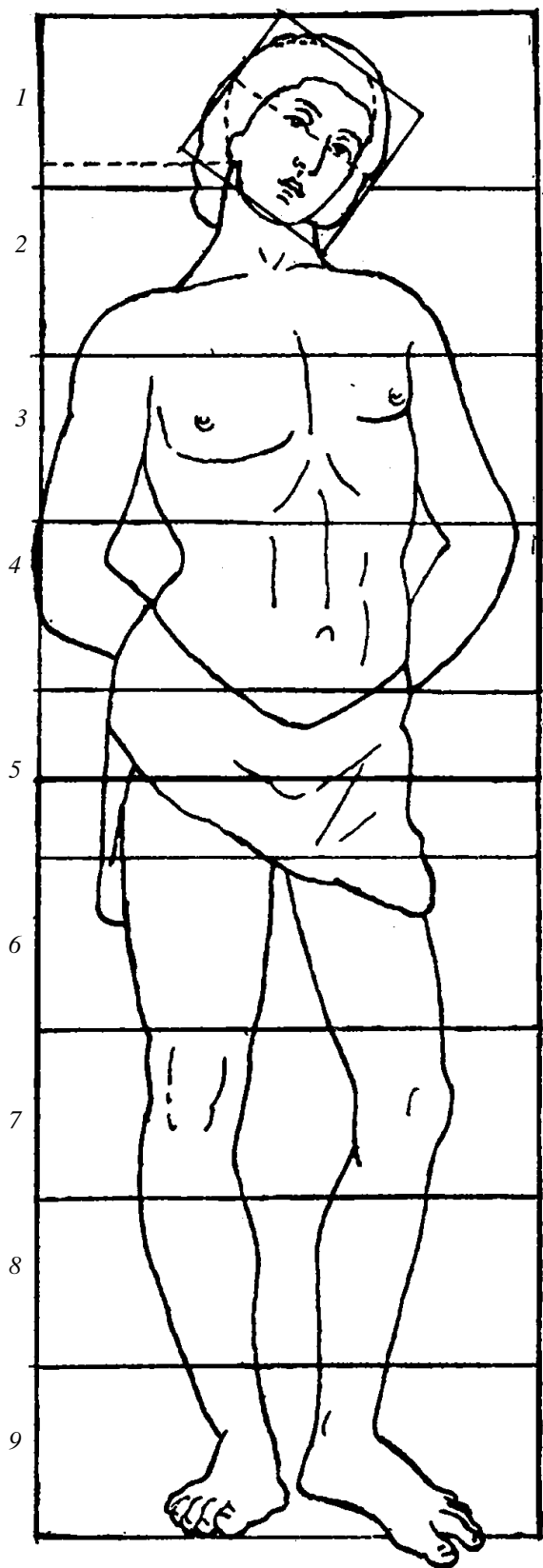


Рисунок 49 – Канон с пропорциями фигуры.
Сандро Боттичелли

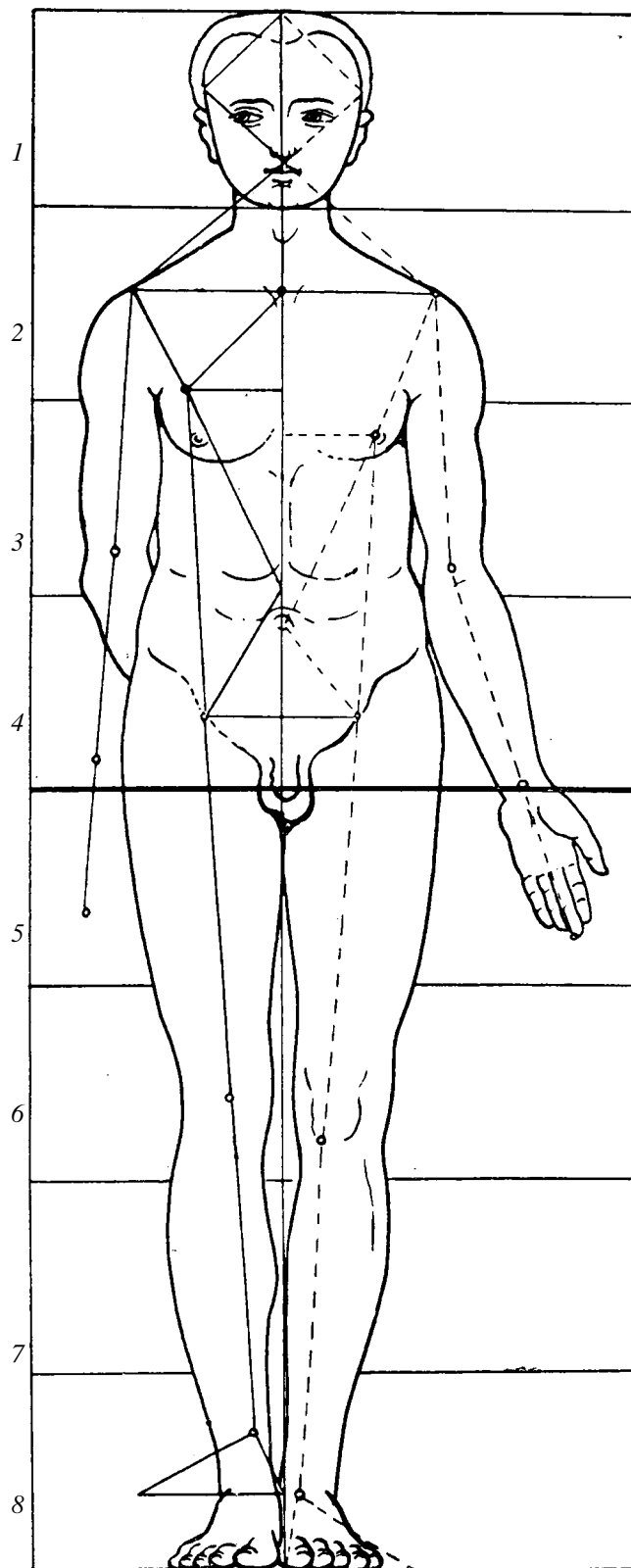


Рисунок 50 – Пропорции мужской фигуры.
Альбрехт Дюрер

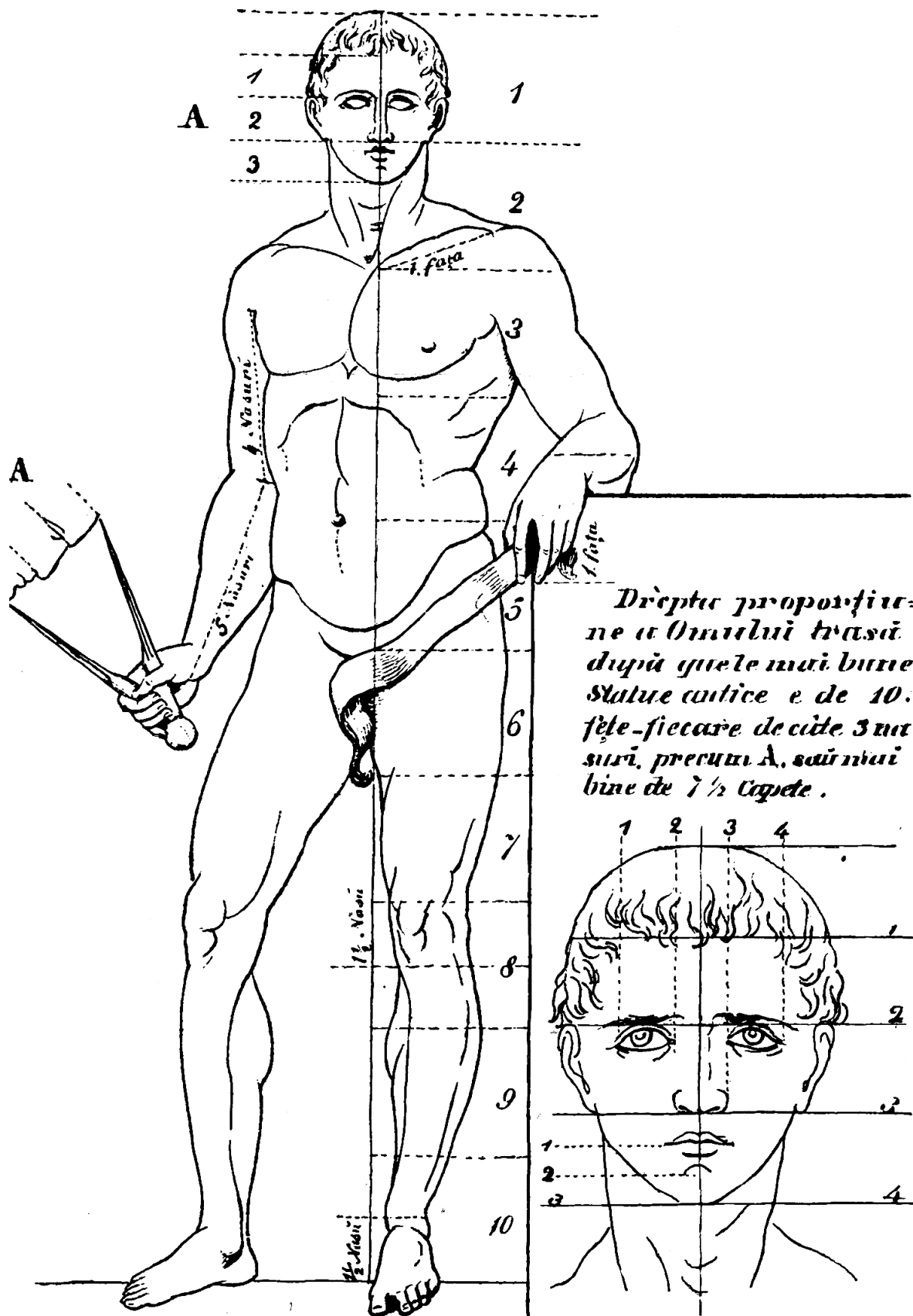


Рисунок 51 – Пропорции мужской фигуры. Г. Татгареску (по К. Сильваньи)

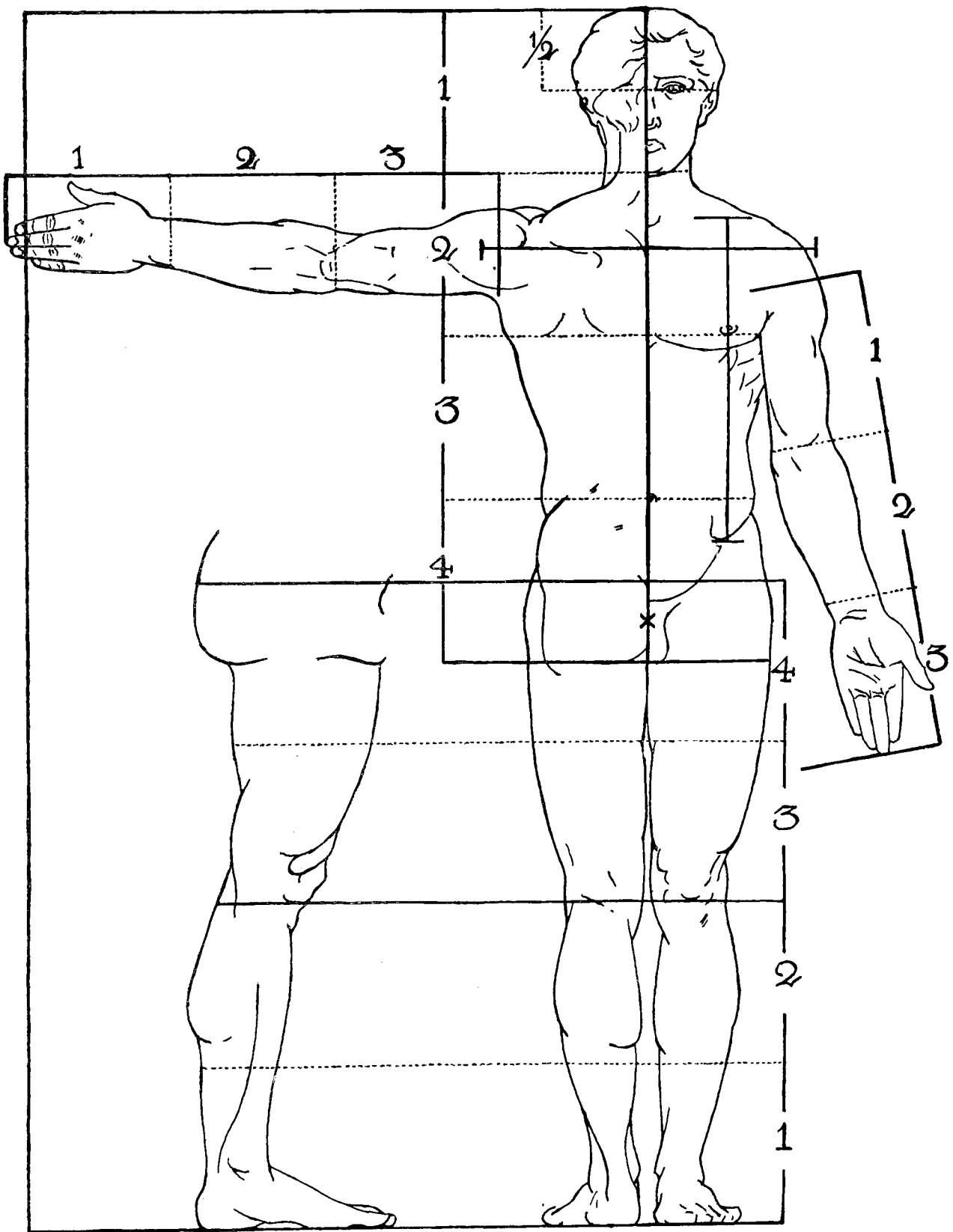


Рисунок 52 – Пропорции мужской фигуры (по Полю Рише)

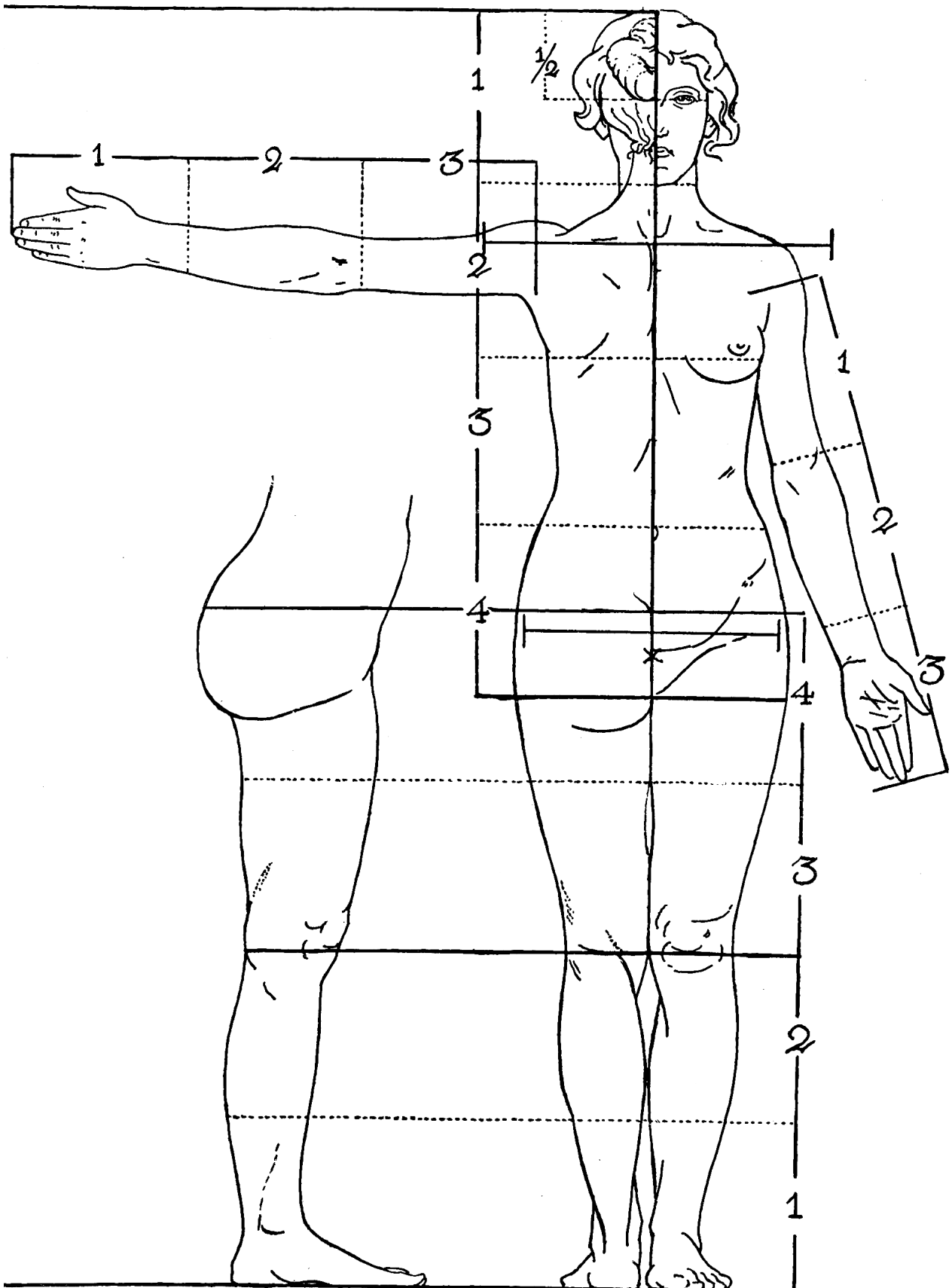


Рисунок 53 – Пропорции женской фигуры (по Полю Рише)

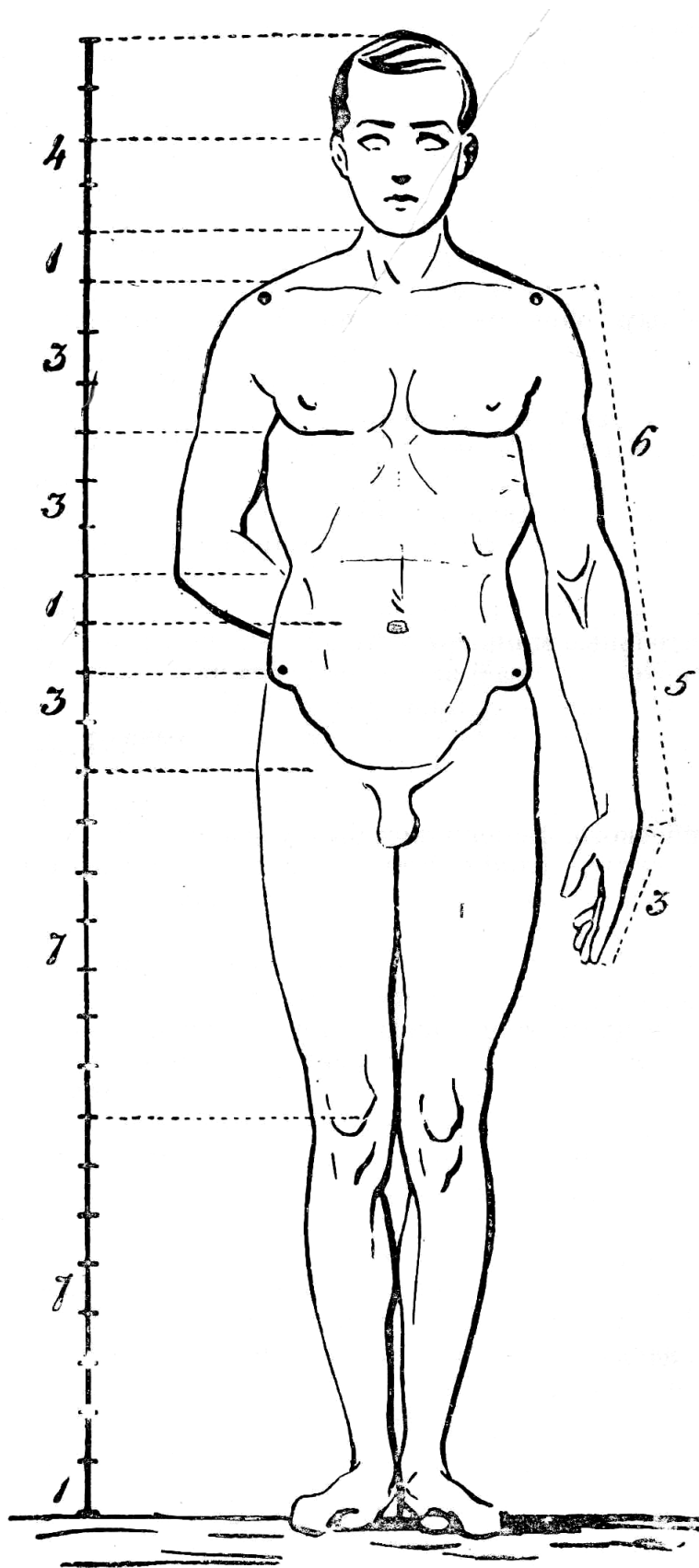


Рисунок 55 – Пропорции фигуры. А. Сапожников

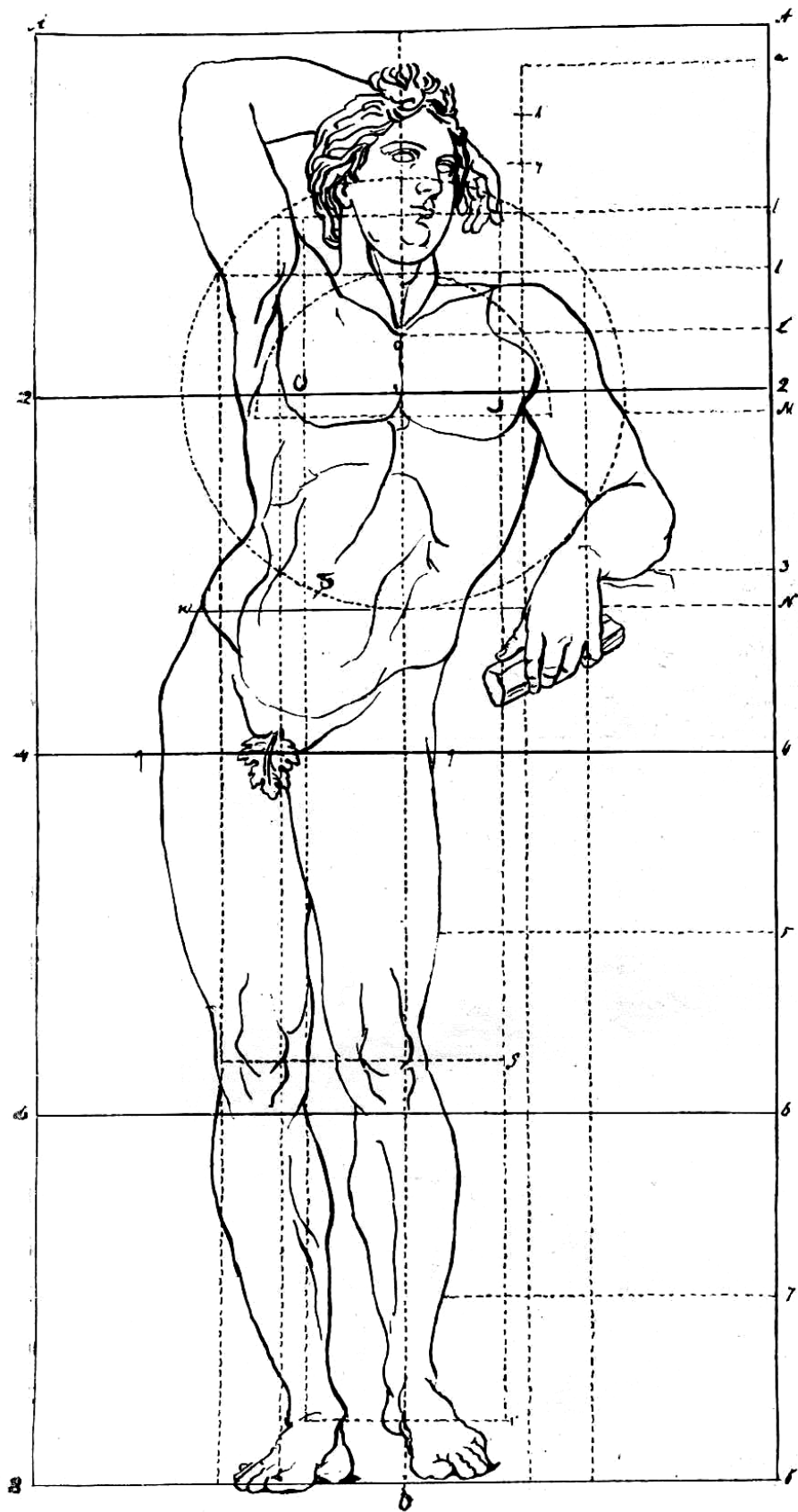


Рисунок 56 – Пропорции фигуры. А. Лосенко

Подобная выразительность руки не случайна. Рука не только орган труда, но и его продукт. Совершенствование рук отражает весь ход эволюции человека к дальнейшему прогрессу. В фигуре человека сочетается разнообразие и единство, исключение и правило, симметрия и асимметрия. В нем сокрыт «кодекс всех пропорций, список всех измерений, образец и закон движений, направление кривых, прообраз всех видов искусства рисования» (Ш. Блан). Для архитектора пропорции человеческого тела являются источником и средством создания художественного образа, означая для древних греков «совокупность всех измерений». Совершенство пластической красоты человеческого тела было в центре внимания художников всех времен; отсюда бесчисленные исследования пропорций человеческого тела, установившие довольно точные правила. Так, у греков **симметрия** не означала, как сейчас, полное сходство правой и левой части, а такое строение тела, в котором все конечности и детали имеют общее измерение. Следовательно, греки называли симметрией то, что мы называем пропорцией: постоянное соотношение между конечностями и между каждой конечностью и всем телом; таким образом, зная размер одной лишь части, можно вывести размеры остальных частей и целого.

Древние поняли, что сила, грация, благородство фигуры, изображающей человеческое тело, заключены в применении тщательно изученных пропорций.

Ниже приведены различные каноны пропорций человеческого тела, вплоть до наших дней (рисунки 47 – 56).

Учение о пропорциях человеческого тела составляет одну из специальных глав пластической анатомии. В поисках определения наилучших пропорций воссоздаваемого в искусстве тела человека анатомами и художниками разработано много различных **канонов**, то есть правил построения хорошо сложенной фигуры. Всего таких канонов было предложено около ста. Однако уже одно их число говорит о том, что установленные каноны могут иметь для художника только ориентировочное значение. В жизни имеются существенные отклонения от них. В основу каждого из канонов положен так называемый **модуль**, то есть единица меры, за которую принимается размер какой-либо части тела.

В качестве модулей были использованы, например, **высота головы, высота мозгового черепа, длина среднего пальца, длина кисти, длина позвоночного столба** и др.

Все каноны представляют собой результаты поисков таких соотношений в размерах отдельных участков тела, которые в наибольшей мере соответствуют эстетическим представлениям о гармонично развитом человеческом теле, понятиям об его красоте. Однако эти понятия являются в достаточной мере условными и изменчивыми. К тому же действительная жизнь всегда, как уже упоминалось, дает некоторые отклонения от любого канона. Поэтому в реалистическом искусстве канон может служить художнику лишь для приблизительной ориентировки в качестве известных средних данных, которые в каждом отдельном случае должны корректироваться живой натурой. Известный анатом П. И. Карузин в своей книге о пропорциях тела пишет, что еще древние художники и скульпторы, «если хотели выразить грацию, то делали шею более тонкой и удлиняли члены, придавая им большую стройность; напротив, утолщали шею и конечности и придавали большую ширину плеча и массивность головы для выражения грубой силы; узкие плечи характеризовали юность, женственность...» и т. д. Можно считать, что пропорции сохранившихся от времен древности знаменитых статуй, например Венеры Милосской, Геркулеса Фарнезского, Аполлона Бельведерского, не воспроизводят действительных форм человеческого тела. В этих статуях можно увидеть известную идеализацию и типизацию реальных форм. Недаром принято считать, что каждая из этих классических фигур создана на основании многих наблюдений над телом человека и имеет синтетический характер.

Пропорции тела живого человека зависят от многих факторов, но в первую очередь они связаны с возрастными и половыми отличиями (рисунки 52, 53). Пропорции зависят также

от особенностей сложения данной фигуры. Принято различать три основные формы сложения: тело длинное и узкое, короткое и широкое и переходное между этими формами. Эти три основные формы тела определяют, как **долихоморфную, брахиморфную и мезоморфную**.

Долихоморфное сложение характеризуется довольно узкими плечами и узким тазом при относительно длинных конечностях.

Брахиморфное тело отличается относительно широким, длинным туловищем и короткими конечностями.

Мезоморфная форма является, как уже было сказано, промежуточной между долихоморфной и брахиморфной.

Пропорции женской фигуры имеют некоторые отличия от пропорций мужской фигуры. Разница, как уже упоминалось, заключается главным образом в том, что у женщин таз шире, чем у мужчин, а плечи уже.

Индивидуальные колебания роста тела как у мужчин, так и у женщин довольно значительны. Средний рост мужчины равен приблизительно 167 см. Принято считать, что рост женщин в среднем на 12 см меньше, чем мужчин.

Однако в пластической анатомии, именно в учении о пропорциях человеческого тела, используются несколько иные величины роста, в частности, за высоту роста мужчины принимается высота от 168 до 180 см.

Остановимся на рассмотрении некоторых наиболее распространенных данных о пропорциях человеческого тела, которые обычно приводятся в руководствах по пластической анатомии.

Как уже было выше сказано, **голова** укладывается в длине тела около **восьми раз** (от семи с половиной до восьми). **Длина кисти** (от верхушки третьего пальца до лучезапястного сустава) укладывается в высоте роста **десять раз**. Также **десять раз** в высоте тела укладываются **мозговой череп**, взятый от верхушки головы и до нижней границы носа, и лицо от подбородка и до линии волос.

Человеческое тело можно подразделить на верхнюю и нижнюю половины. **Середина длины** всей фигуры приходится на **верхний край лонного сращения**.

Спереди верхний отдел тела (до лонного сращения) разделяется на **пять** приблизительно равных частей:

- 1 от верхушки головы до нижнего края носа;
- 2 от нижнего края носа до верхнего края грудины;
- 3 от верхнего края грудины до ее нижнего края;
- 4 от нижнего края грудины; до пупка;
- 5 от пупка до верхнего края лонного соединения.

Каждый из названных отрезков представляет собой приблизительно **одну четвертую часть длины позвоночного столба**. В свою очередь эта длина проецируется спереди в виде расстояния от нижнего края носа до верхнего края лонного сращения. Уже упоминалось, что каждая четверть длины позвоночного столба приблизительно равняется высоте лица и высоте мозгового черепа. Представляет некоторый интерес то, что каждая из этих высот приблизительно равняется длине кисти.

Нижняя половина тела, от верхнего края лонного сращения и до подошвы, может быть подразделена на две примерно равные части, середина между которыми пройдет по щели коленного сустава или по нижнему краю надколенной чашки. Верхняя часть нижней половины тела, соответствующая длине бедра, равна четверти длины всего тела и проецируется спереди от середины паховой связки до уровня щели коленного сустава. Допуская некоторую неточность, иногда считают за верхний край бедра верхний край большого вертела, прощупываемого под кожей. Нижняя четверть тела равна высоте голени,

взятой вместе с высотой стопы. Ориентировочно можно считать, что высота стопы приблизительно равняется длине носа, а длина всей стопы от пятки и до носка — длине предплечья. Если же взять длину тыльной поверхности стопы, от щели голеностопного сустава до окончания наиболее длинного пальца ноги, то она будет равна длине кисти, которая в свою очередь равняется длине лица или одной четверти части длины позвоночного столба.

Сзади верхний отдел тела длиннее, чем спереди. Этот отдел также можно разделить на четыре части. В данном случае за высоту каждой из этих частей берется высота головы. Отдельные части распределяются следующим образом:

- 1 от верхушки тела до середины верхнего края трапециевидной мышцы;
- 2 от середины верхнего края трапециевидной мышцы до нижнего угла лопатки, расположенного на уровне остистого отростка седьмого грудного позвонка и прилегающего к восьмому ребру;
- 3 от нижнего угла лопатки до верхнего края большой ягодичной мышцы;
- 4 от верхнего края ягодичной мышцы до ягодичной складки, отделяющей область ягодиц от задней поверхности бедра.

Если верхний отдел тела при рассмотрении его сзади равен четырем высотам головы, то нижний отдел меньше этой величины и приблизительно равняется $3\frac{1}{2} - 3\frac{3}{4}$ высоты головы. Отсюда следует, что **общая длина тела обычно несколько меньше восьми высот головы.** Общая высота тела равняется приблизительно ширине распростертых рук.

Так называемый квадрат древних представляет собой вписанное в квадрат изображение человеческого тела с распростертыми руками (рис. 54). Как указал Леонардо да Винчи, человеческое тело при расставленных ногах и поднятых разведенных в стороны руках вырисовывается в правильный круг. В центре этого круга находится пупок; расстояние от пупка до конца среднего пальца руки или расстояние от пупка до конца пальцев ноги представляет собой радиус этого круга.

Что касается пропорций поперечных размеров тела, то относительно них в пластической анатомии имеются некоторые ориентировочные данные. В частности, принято считать, что **у мужчин высота головы укладывается два раза в ширине плеч, а расстояние между сосками приблизительно равняется высоте головы.** Расстояние между большими вертелами в мужской фигуре приблизительно равно полуторной высоте головы. Это же расстояние в женской фигуре равняется $1\frac{3}{4}$ высоты головы. В то время как у мужчин мезоморфного сложения ширина плеч составляет 23% по отношению к общей длине тела, а ширина таза 16,5%, у женщин того же типа сложения ширина плеч равняется лишь 21,8%, а ширина таза 17,8%. Отношение поперечного и переднезаднего размеров грудной клетки приблизительно равно отношению 3:2. В то же время общая ширина грудной клетки равна примерно полуторной высоте головы.

Когда рука опущена, ее средний палец доходит до середины бедра или несколько ниже. При этом локтевой сустав находится на уровне пупка. Если рука поднята вверх, то локтевой сустав находится примерно на уровне верхушки головы. Длина руки, считая от подмышечной впадины до конца третьего пальца, приблизительно равняется высоте трех голов или расстоянию от нижней границы носа до верхнего края лонного сращения, или длине позвоночного столба. **За нормальную длину кисти считают приблизительно четверть всей руки,** взятой от плечевого отростка лопатки до конца третьего пальца. Плечо у человека длиннее предплечья. Предплечье равно длине стопы. **Ширина кисти приблизительно равна длине среднего пальца.** Если рассматривать кисть с тыльной стороны, то основание среднего пальца приходится примерно на середине кисти.

Относительно пропорций нижней конечности уже было сказано, что **длина бедра составляет четверть длины всего тела** и равняется высоте голени, взятой вместе с высотой стопы.

Имеется много данных, касающихся **пропорций головы**. Ориентировочно можно считать, что **лицо делится на три приблизительно равные части**: лоб, нос и губы, взятые вместе с подбородком. Что касается высоты той части головы, которая расположена над уровнем переднего края волос, то она довольно различна. Если считать, что вместе с волосами верхняя часть головы, лежащая выше переднего края волос, составит величину, равную приблизительно высоте лба или длине носа, то можно принять, что уровень зрачков глаз делит всю голову на две равные по высоте половины: верхнюю и нижнюю. Нижнюю часть лица можно разделить на примерно равные три части. Границей между верхней и двумя нижними частями служит ротовая щель.

Срединной плоскостью голова делится на правую и левую половины. При внимательном рассмотрении можно заметить, что полной симметрии между этими двумя половинами не существует. Обычно наблюдаются небольшие отклонения в положении крыльев носа, бровей, уголков рта, особенно при тех или иных мимических движениях, когда человек говорит или смеется.

Ориентировочно можно считать, что **ширина носа** в области его крыльев приблизительно **равняется расстоянию между внутренними углами глаз**. В свою очередь это расстояние равно **ширине глазной щели**. Естественно, что все эти данные не являются вполне точными, в действительной жизни от этой схемы мы наблюдаем более или менее значительные отклонения.

Пропорции человеческого тела находятся в большой зависимости от возраста. У **новорожденного** голова укладывается в высоту тела **четыре раза**, у **двухлетнего ребенка** – **пять раз**, у **пятилетнего** – **шесть раз**, у **подростка** в пятнадцать лет – **семь раз**, в то время как у **взрослого**, как уже упоминалось, – **семь с половиной – восемь раз**.

Известно много других соотношений, касающихся пропорций тела, знакомство с которыми иногда может оказаться полезным. Так, например, **длина ключицы** приблизительно равняется **высоте лопатки**, а также расстоянию между лопатками. **Длина голени** равна расстоянию **от соска до середины паховой связки**, а **длина бедра** – приблизительно расстоянию **от соска до середины противоположной паховой связки**. Если наметить на теле точку, соответствующую крайней точке клювовидного отростка лопатки, то длина плеча будет равна расстоянию от этой точки до соска противоположной груди. **Длина предплечья** равняется расстоянию **от соска до пупка**, а **длина кисти** – **от пупка до середины паховой складки**.

Если взять окружность запястья и ее удвоить, то получится величина, примерно равная окружности шеи. Если удвоить окружность шеи, то получится окружность талии. Окружность кисти, согнутой в кулак, равняется длине стопы. Уже упоминалось, что ширина распростертых рук приблизительно равняется высоте роста.

ЗАКЛЮЧЕНИЕ

Основой знаний будущего архитектора наряду с серьезным, непрерывным обучением рисованию должно быть и изучение анатомии человеческого тела.

Одновременно с рисунком студент должен изучать анатомию по учебникам и гипсовым моделям. Это дает возможность тщательно исследовать анатомические элементы и особенно их роль в строении человеческого тела.

Изучение живой модели должно дополнить эти первые сведения, поскольку будущего архитектора интересует не столько сухой перечень составных анатомических образований,

сколько знание анатомии живого человека в движении. Он должен уметь связывать форму с функцией – эти две неразрывные, взаимно обуславливающиеся стороны живого организма. Анатомическое строение и форма определяются функциями организма.

Лишь углубленное изучение механизма функционирования живых форм дает возможность понять анатомические формы.

Осведомленность и образование будущего архитектора будет неполным, если он не ознакомится с художественно-анатомическими элементами человеческого тела. Что же касается деталей, то в случае необходимости надо будет прибегнуть к специальным учебникам. Список рекомендуемой литературы приведен в конце пособия.

Изучение пластической анатомии, начинается со скелета. Знание костной системы необходимо, поскольку в рисунке строение тела основывается, как и у живого человека, на скелете. Кроме этого, кости человека, достигшего зрелости, сохраняют свои размеры и соотношение их в основном остается постоянным. Объясняется это явление в разделе, посвященном пропорциям, где и показано, что из этого наблюдения исходили древние, бравшие в качестве единицы измерения пропорции – в качестве «модуля» – средний палец и череп.

Действительно, форму скелета дополняют и иногда совершенно маскируют покрывающие его мягкие ткани, в частности мышцы и живая ткань чрезвычайно разнообразной формы и объема. Недостаточное или неточное знание рисующего скелета отражается и на изображении мягких тканей, а иногда и драпировки, если фигура изображается одетой. Зато глубокое знание костной системы ярче выявляет характер образа, даже в том случае, если его объемные измерения почти совершенно скрадываются игрой ткани.

СПИСОК РЕКОМЕНДУЕМОЙ ЛИТЕРАТУРЫ

- 1 **Бараски, К.** Трактат по скульптуре / К. Бараски. – Бухарест.: Меридиане, 1964. – 286 с.
- 2 **Иваницкий, М. Ф.** Очерк пластической анатомии человека / М. Ф. Иваницкий. – М.: Искусство, 1955. – 108 с.
- 3 **Ли, Н.** Основы учебного академического рисунка / Н. Ли. – М.: Эксмо, 2006. – 480 с.
- 4 **Осипов, Д. М.** Основы изобразительного искусства / Д. М. Осипов. – М.: Искусство, 1962. – 278 с.
- 5 **Барчаи, Е.** Анатомия для художников / Е. Барчаи. – Будапешт: Корвина, 1986. – 468 с.
- 6 **Беда, Г. В.** Основы изобразительной грамоты / В. Г. Беда. – М.: Просвещение, 1981. – 239 с.
- 7 **Тихонов, С. В.** Рисунок / С. В. Тихонов. – М.: Стройиздат, 1983. – 290 с.
- 8 **Серов, А. М.** Рисунок / А. М. Серов. – М.: Просвещение, 1975. – 269 с.
- 9 **Кирцер, Ю. М.** Рисунок и живопись / Ю. М. Кирцер. – М.: Высш. шк., 2000. – 271 с.
- 10 **Ростовцев, Н. Н.** Академический рисунок / Н. Н. Ростовцев. – М.: Просвещение, 1973. – 238 с.
- 11 **Анисимов, Н. Н.** Основы рисования / Н. Н. Анисимов. – М.: Стройиздат, 1974. – 281 с.
- 12 **Колосенцева, А. Н.** Учебный рисунок / А. Н. Колосенцева. – Мн.: БГПА, 1998. – 108 с.
- 13 **Витковский, Г. А.** Рисунок анатомической головы человека: метод. указания / Г. А. Витковский. – Мн.: БПИ, 1983. – 57 с.

ОГЛАВЛЕНИЕ

Введение	3
1 Строение скелета человека.....	3
2 Строение скелета туловища.....	7
Скелет позвоночного столба.....	8
Скелет грудной клетки.....	9
3 Строение скелета верхних конечностей.....	11
Скелет плечевого пояса	11
Скелет верхнего отдела верхних конечностей	13
Скелет нижнего отдела верхних конечностей.....	15
4 Строение скелета нижних конечностей	18
Строение таза	18
Скелет верхнего отдела нижних конечностей.....	19
Скелет нижнего отдела нижних конечностей	23
5 Пластическая анатомия мышц туловища	26
Мышцы груди.....	26
Мышцы живота	31
Мышцы задней поверхности туловища.....	32
Мышцы плечевого пояса.....	35
6 Пластическая анатомия мышц верхних конечностей.....	36
Мышцы плеча	36
Мышцы предплечья	41
Мышцы кисти.....	43
7 Пластическая анатомия мышц нижних конечностей.....	45
Мышцы передней поверхности бедра.....	45
Мышцы задней поверхности бедра	51
Мышцы передней поверхности голени	52
Мышцы наружной поверхности голени	54
Мышцы задней поверхности голени	54
Мышцы стопы	56
8 Пропорции фигуры человека.....	56
Заключение.....	69
Список рекомендуемой литературы	70
Приложение А Работы старых мастеров.....	73

Учебное издание

ВЕЛЬЯНИНОВ Сергей Иванович
ВЕЛЬЯНИНОВА Людмила Афанасьевна

РИСУНОК

Учебно-методическое пособие по пластической анатомии фигуры

Редактор Т. М. Р и з е в с к а я
Технический редактор Н. В. К у ч е р о в а

Подписано в печать 25.04.2008 г. Формат 60x84 ¹/₈. Бумага офсетная.
Гарнитура Таймс. Печать офсетная.
Усл. печ. л. 13,95. Уч-изд. л. 12,26. Тираж 350 экз.
Зак. № Изд. № 4461.

Издатель и полиграфическое исполнение
Белорусский государственный университет транспорта:
ЛИ № 02330/133394 от 19.07.2004 г.
ЛП № 02330/0148780 от 30.04.2004 г.
246653, г. Гомель, ул. Кирова, 34